DE L'INFLUENCE

DES

DÉVIATIONS DE LA COLONNE VERTÉBRALE

SUR LA

CONFORMATION DU BASSIN

DU MÊME AUTEUR

Etude pratique sur la grossesse et l'accouchement gémellaires. (*Thèse de doctorat.* Paris, 1879.)

Observation d'un fœtus cyclocéphalien. (*Bull. de la Société de Médecine de Bordeaux* et *Archives de Tocologie.* 1878-79.)

Compte rendu de la Clinique obstétricale de l'Hôpital Saint-André de Bordeaux. 1880.

DE L'INFLUENCE

DES

DÉVIATIONS DE LA COLONNE VERTÉBRALE

SUR LA

CONFORMATION DU BASSIN

THÈSE

PRÉSENTÉE POUR LE CONCOURS D'AGRÉGATION
(SECTION DE CHIRURGIE ET D'ACCOUCHEMENTS)

PAR

LE Dr LOUIS HIRIGOYEN

Ancien Interne des Hôpitaux de Bordeaux
Lauréat de l'École de Médecine de Bordeaux
Lauréat de la Faculté de Paris

PARIS

LIBRAIRIE GERMER BAILLIÈRE ET Cie

108, BOULEVARD SAINT-GERMAIN, 108
Au coin de la rue Hautefeuille

1880

Digitized by the Internet Archive
in 2015

https://archive.org/details/b21708769

AVANT-PROPOS

Rechercher quelle est l'influence des déviations de la colonne vertébrale sur la conformation du bassin, tel est le sujet de ce travail.

Comment comprendrons-nous la question qui nous est posée?

Nous plaçant au seul point de vue de la science obstétricale, nous allons définir les termes mêmes du problème et limiter exactement le champ de nos recherches.

Si nous ouvrons le Dictionnaire de Littré, nous y trouvons la signification suivante donnée au mot *Déviation :* « direction vicieuse que prennent certaines parties ».

Donc, parmi les déviations de la colonne vertébrale, nous sommes autorisé à ranger tous les changements de direction anormaux que cette tige est susceptible de présenter, et non pas seulement, comme on serait tenté de le croire d'abord, les courbures avec gibbosité plus ou moins prononcée.

Quant aux termes « conformation du bassin », il faut aussi les préciser. En effet, une légère obscurité surgirait encore ici à cause de la confusion qui a été faite entre les bassins à conformation plus ou moins anormale et les bassins viciés. Pour Velpeau, en effet, un bassin vicié était celui dont les dimensions s'éloignent assez des dimensions normales pour rendre la par-

turition dangereuse, difficile ou impossible. On sait aussi que l'illustre chirurgien était amené à admettre, par le fait, un bassin vicié avec perfection des formes. Ce sont les subtiles distinctions de ce genre qui ont autrefois produit une certaine confusion entre les mots « viciation du bassin » et « conformation anormale du bassin ». Nous devons donc nous expliquer. Par conformation, nous entendrons simplement la constitution physique, topographique, si on peut dire, la figure même du bassin ; en somme, nous rechercherons toutes les modifications de forme imprimées au bassin par les déviations rachidiennes, quelles qu'en soient les conséquences ultérieures au point de vue de la grossesse et de l'accouchement.

La question ainsi définie, nous aurons à étudier toutes les déformations que les déviations rachidiennes sont susceptibles de produire, depuis le simple raccourcissement d'un des diamètres obliques jusqu'à l'obstruction plus ou moins complète de l'aire du détroit supérieur.

C'est donc surtout une étude d'anatomie pathologique obstétricale que nous avons à faire ; mais nous devons en même temps signaler les particularités intéressantes au point de vue de la grossesse et de l'accouchement.

La littérature médicale n'est pas très riche en documents relatifs à la question de l'influence des déviations de la colonne vertébrale sur la conformation du bassin. Nous avons réuni avec soin, les renseignements que les auteurs ont donnés, et nous les reproduirons chemin faisant ; mais aussi nous avons pensé faire œuvre utile en nous livrant nous-même à des recherches sur ce sujet. Pour cela, nous avons parcouru attentivement diverses collections anatomo-pathologiques et étudié chacune des pièces qui nous intéressaient.

Nous sommes heureux de dire ici combien ce travail nous a été facilité avec bienveillance soit au musée Dupuytren, soit au

Musée des hôpitaux. — M. le professeur Depaul a bien voulu aussi nous permettre de visiter en détail sa riche collection de la Clinique, et nous le prions de croire à notre sincère reconnaissance.

Nous avons encore trouvé quelques spécimens à étudier au Muséum d'histoire naturelle, dans les galeries de l'Anthropologie, et nous prions le docteur Hamy d'agréer nos remerciements.

Quelques-uns de nos confrères bordelais nous ont transmis des renseignements utiles sur des pièces pathologiques ou des observations cliniques ; nous leur en exprimons toute notre gratitude.

L'influence des déviations de la colonne vertébrale sur la conformation du bassin a donné lieu à quelques remarques de la part des anciens auteurs, mais il n'en est pas moins vrai de dire que la question était à peine soupçonnée par eux.

Les accoucheurs du XVIIe siècle font entrer la question des déformations pelviennes dans une voie nouvelle : ils ont, mieux que par le passé, reconnu l'existence des rétrécissements du bassin et commencé à en rechercher les causes.

Plus tard, Levret (1776) fait la remarque suivante, si judicieuse : « Les femmes bossues et les boiteuses, *qui dans leur jeunesse n'ont pas subi de ramollissement des os*, accouchent pour l'ordinaire aussi facilement que celles qui ne sont pas contrefaites ou claudicantes, si ces difformités ne leur sont survenues qu'après l'âge de la puberté : il est rare qu'il en arrive autant à celles à qui la claudication est survenue en bas âge. » (*Art des Accouchements*, § 73.)

La distinction importante entre les déviations de la colonne vertébrale d'origine rachitique et celles non rachitiques commençait à être établie. On reconnaissait que les premières étaient souvent accompagnées d'une déformation de la ceinture

pelvienne, tandis que les autres laissaient, à ce que l'on croyait, le bassin complètement indemne de déformation. Pendant longtemps, tous les traités d'accouchements ont reproduit deux gravures, dont l'une représente le squelette d'une femme rachitique avec bassin déformé, tandis que l'autre montre un squelette non rachitique dont la colonne vertébrale est incurvée et dont le bassin est normal : c'était à peu près tout ce qui avait trait à la question.

Il serait cependant exagéré de prétendre que, même depuis longtemps, on n'avait pas essayé d'étudier avec plus d'exactitude l'influence de la déviation rachidienne sur la conformation du bassin. Nous trouvons en effet, en 1818 et en 1820, deux mémoires de Choulant[1] publiés à Leipzig, et dans lesquels, à côté d'erreurs évidentes, se rencontrant des considérations fort justes. « Je pense, dit l'auteur, que j'ai assez démontré que la conformation de la colonne vertébrale et celle du bassin sont solidaires et que les vices de la colonne vertébrale s'étendent au pelvis même en l'absence du rachitisme. Mais je ne prétendrai jamais qu'une femme dont le rachis est déformé doive attendre nécessairement un accouchement laborieux » (p. 20).

A partir de cette époque, les travaux importants de J. Guérin, Bouvier, ont amené la lumière sur ces questions. Si nous distinguons cependant ce qui a rapport aux déviations de la colonne vertébrale de ce qui concerne l'influence de ces déviations sur la forme du bassin, nous voyons que la première de ces questions est magistralement étudiée dans tous ses détails, tandis qu'il reste encore bien à faire pour éclaircir la seconde.

On sut du moins par la suite mieux reconnaître et distinguer les cas au point de vue de leur importance en obstétrique selon l'existence ou l'absence du rachitisme. Sur 69 exemples

1. *Decas spinarum pelviumque deformatarum.*

de déformation de l'épine dorsale dont Bouvier a donné la description, 57 auraient offert le bassin à l'état normal et absence d'altération dans les membres, 12 sont accompagnés de déformation du bassin avec incurvation des membres. Les cas dans lesquels il y a déformation du bassin en l'absence du rachitisme nous paraissent être un peu plus nombreux que ne l'indiquent les chiffres précédents. Il nous est arrivé plusieurs fois, en effet, de rencontrer parmi les pièces du musée Dupuytren des bassins présentant des déformations bien évidentes et qui sont pourtant catalogués comme bassins normaux.

Toujours est-il que l'importante distinction entre les déviations rachitiques et les autres était établie au point de vue de la conformation défectueuse ou à peu près normale du bassin.

Bouvier reconnut de plus l'existence d'une réciprocité marquée entre le bassin et la colonne vertébrale au point de vue des déviations, et la multiplicité des maladies pouvant amener ces déviations. Alors on vit un nouveau chapitre prendre place dans les livres d'accouchement sous cette dénomination : « Vices de conformation du bassin dus à la déformation préalable d'une autre partie du squelette. » On y décrivait quelques-unes des influences exercées par les déviations rachidiennes rachitiques ou non. Dans le traité de Cazeaux, par exemple, nous lisons :

« Il ne faudrait pas croire que les déviations du rachis non rachitiques n'ont aucune influence sur la direction et la déformation du bassin. Mais ce n'est, en général, que sur les sujets avancés en âge que les courbures de l'épine survenues après l'enfance finissent par amener des changements dans la forme et dans la direction du bassin, de sorte qu'elles n'offrent que peu d'intérêt à l'accoucheur.

« Quant aux courbures rachitiques de l'épine, bien qu'elles

ne soient pas la cause essentielle des déformations du pelvis, elles n'en exercent pas moins une influence fâcheuse sur le degré de rétrécissement et sur l'irrégularité de la forme du bassin.

« La même action qui donne lieu à ces difformités chez les vieillards est aussi en grande partie celle qui les détermine chez les enfants rachitiques. Dans l'un et l'autre cas, le bassin se dévie sous l'influence de la déviation du rachis. Seulement, ce qui a lieu avec lenteur chez les vieillards s'effectue rapidement chez l'enfant rachitique, parce que le ramollissement des os favorise l'action de la cause.

« La principale altération consiste en un renversement d'avant en arrière, plus fort du côté de l'angle formé par la jonction de la colonne lombaire avec la base du sacrum, et donne par conséquent au bassin une figure plus ou moins semblable à celle que le professeur Nægele a décrite sous le nom de bassin oblique ovalaire. »

A la fin de la première moitié du siècle actuel, on connaissait les distinctions à établir entre les déformations rachitiques et celles dues au mal de Pott par exemple, au point de vue des déformations vertébrales. On commençait même à établir des différences exactes entre les divers types de déformation dus aux déviations rachidiennes.

L'influence des déviations latérales de la colonne était la mieux et à peu près la seule connue. Cependant l'influence de la cyphose commençait à être étudiée en Allemagne [1]. A ce moment aussi une autre déviation, fort importante au point de vue de la déformation du bassin, était découverte par Kilian de

1. (Voir thèse Chantreuil, Paris, 1869.) *Étude sur les déformations du bassin chez les cyphotiques.*

Bonn (1853), qui lui donnait le nom de spondylolisthésis (*Glissement vertébral*).

Depuis cette époque, la question a été approfondie, on a mieux fait connaître l'influence particulière de chacune des espèces de déviations rachidiennes dont nous parlerons plus loin en détail.

De nouveaux exemples de la déformation rare découverte par Kilian furent décrits successivement dans les divers pays et dernièrement, en 1876, le professeur Hergott de Nancy est parvenu à démontrer que bon nombre des cas donnés comme des exemples de spondylolisthésis devaient être rapportés à une autre espèce de déviation vertébrale utile à différencier, du moins au point de vue obstétrical, et qu'il dénomme spondylizème (*Affaissement vertébral*).

Actuellement enfin, surtout en Allemagne, des recherches très approfondies sont faites sur les déformations pelviennes dues aux déviations vertébrales. Nous aurons à en signaler un certain nombre d'après les travaux les plus récents [1].

Telle est, rapidement esquissée, la marche qu'ont suivie les études sur les déformations pelviennes dues aux déviations du rachis.

Établissons comment la question nous semble devoir être envisagée aujourd'hui.

Toutes les déviations de la colonne vertébrale sont susceptibles d'amener des changements dans la forme pelvienne, et chacune d'elles imprime à la déformation des caractères particuliers et reconnaissables.

Les déviations du rachis opèrent d'une façon beaucoup plus marquée si elles se produisent sur un sujet rachitique.

Quelques-unes cependant peuvent agir d'une façon très

1. Léopold de Leipzig. *Rachitische Becken*, 1879.

marquée en dehors de toute influence rachitique, par exemple les lésions tuberculeuses ou autres siégeant au niveau de la colonne lombaire inférieure et amenant le glissement ou l'affaissement vertébral.

De plus, les déviations peuvent être multiples sur le même sujet; dans certaines conditions, l'effet d'une première s'ajoute à celui de la seconde; dans d'autres, au contraire, les effets se balancent ou se corrigent réciproquement : d'où un grand nombre de difficultés pour établir la part de telle ou telle influence.

Ces quelques mots suffisent à faire comprendre combien est complexe la question qui nous occupe.

Pour plus de clarté, nous étudierons l'influence de chacune des déviations rachidiennes en particulier avec les caractères spéciaux que le bassin présente dans chacun des cas, sauf à revenir ensuite, quand nous connaîtrons chacun des types, sur les modifications qu'ils peuvent présenter quand plusieurs causes de déformation se sont combinées, comme cela a lieu le plus souvent.

Quelles sont les diverses déviations que nous rencontrerons du côté de la tige rachidienne et qui peuvent déformer le bassin?

Si nous consultons les traités de pathologie externe[1], nous trouvons décrites trois formes de déviations rachidiennes, la lordose, la scoliose et la cyphose, dans lesquelles l'incurvation vertébrale a lieu en avant, de côté ou en arrière; nous étudierons donc ce qui se produit sur le bassin dans les cas où ces diverses déviations existent; mais nous avons encore à signaler certaines déviations plus rares et qui présentent un intérêt spécial à l'accoucheur, par exemple la rectitude anormale de

1. Follin et Duplay, tome III.

la colonne vertébrale dont nous avons trouvé un certain nombre d'exemples dans les collections et que nous rapprocherons de la lordose lombaire au point de vue de la description.

Enfin, nous ferons un groupe spécial du spondylizème et de la spondylolisthésis dans lesquels il y a à la fois déviation de la colonne vertébrale et déformation du bassin.

Voici le plan que nous suivrons:

Après avoir rappelé certains faits importants au point de vue de la physiologie et de la pathologie de la colonne vertébrale considérées dans leur influence sur le bassin, nous ferons un *premier chapitre* sur l'influence de la *lordose* et de la *rectitude anormale* du rachis sur la conformation du bassin.

Le *deuxième chapitre* comprendra l'étude des modifications de forme du bassin consécutives à la *scoliose.*

Dans le *troisième*, nous étudierons les conséquences de la *cyphose.*

Dans le *quatrième*, les déviations décrites sous le nom de *spondylizème* et de *spondylolisthésis.*

Dans le *cinquième*, nous verrons quelques modifications apportées par les déviations de la colonne vertébrale sur des bassins portant déjà des lésions spéciales, telles que la synarthrose sacro-iliaque, ou déformés en même temps par une luxation coxo-fémorale, etc.

INTRODUCTION

Pour étudier avec fruit les modifications qui se produisent dans la forme du bassin sous l'influence des diverses déviations de la colonne vertébrale, il est indispensable de rappeler certaines particularités anatomiques ou physiologiques de la plus haute importance à ce sujet.

Bien des raisons font comprendre comment le bassin par ses usages, par sa structure, par ses maladies, est exposé à subir des modifications de forme.

« Le bassin représente un anneau complet que l'on peut décomposer en deux cintres, dont le postérieur et supérieur reçoit tout le poids du corps, et l'antérieur et inférieur lui sert d'arc-boutant, de sorte que le poids du tronc et des membres supérieurs transmis par le rachis au sacrum, qui est enchâssé entre les os coxaux comme la clef d'une voûte entre les voussoirs, se répartit sur les os des iles, puis sur les pubis qui pressent l'un contre l'autre avec plus de force.

« Sur les parties latérales de ce cercle viennent s'attacher les deux membres inférieurs, qui, dans certaines postures, supportent à leur tour tout ce faix, soit ensemble, soit séparément. Cet usage du bassin, intéressant à connaître pour le physiologiste, l'est encore plus pour l'accoucheur, parce qu'il donne la

raison des formes vicieuses et bizarres que prend cette cavité lorsque l'ossification des os qui en forment les parois se fait trop lentement ou rétrograde. »

De même cet usage du bassin nous servira à expliquer dans certains cas de déviation de la colonne vertébrale la pathogénie des modifications dans la forme pelvienne, par suite de conditions nouvelles survenues dans la statique du corps. Mais avant d'en arriver aux explications de physiologie plus ou moins normale, il nous importe de rechercher encore s'il existe d'autres conditions anatomiques intéressantes pour notre sujet.

Je ne ferai que signaler pour mémoire l'influence des déviations congénitales de la colonne vertébrale s'accompagnant de déformation du bassin. Elles n'ont été observées que chez des sujets monstrueux, présentant, par exemple, des éventrations (Fleischmann, Depaul).

Il est plus intéressant de signaler la forme spéciale que présentent le rachis et le bassin du fœtus : peut-être pourrait-on y trouver quelque explication utile au point de vue des déviations du rachis et de la conformation du bassin, par exemple, pour la lordose lombaire.

« Le bassin du fœtus, dit Fehling[1], diffère de celui du nouveau-né. Chez le fœtus, le promontoire ne fait pas de saillie notable, les vertèbres supérieures du sacrum forment avec les dernières vertèbres lombaires une surface convexe en avant, dont le point le plus saillant est situé au-dessus de l'aire du détroit supérieur ; il en résulte que la concavité du sacrum se trouve beaucoup plus bas. Au contraire, chez le nouveau-né, la courbure dépendant de la colonne lombaire se redresse, et la partie supérieure de la première vertèbre sacrée s'infléchit

1. De la forme du bassin chez le fœtus et le nouveau-né, et de ses rapports avec le bassin de l'adulte.

(*Arch. für Gynæk.* Band. X. Heft. I, 1877.)

en formant un angle; aussi la concavité du sacrum commence-t-elle immédiatement au-dessous du promontoire alors constitué : le maximum de l'excavation se déplace en haut, la pointe du coccyx paraît relativement moins saillante.

« Le poids de la colonne vertébrale a une action très éloignée sur la forme ovalaire du bassin et, à défaut d'autre hypothèse discutable, on est obligé de considérer cette forme comme une disposition originelle. »

M. Guéniot, dans sa remarquable thèse sur les Luxations coxo-fémorales au point de vue des accouchements, avait déjà reconnu la direction rectiligne de la colonne vertébrale chez le fœtus et l'enfant nouveau-né et, dans des cas assez communs, une certaine asymétrie dans le bassin au moment de la naissance, sans qu'il y ait eu aucune cause appréciable de déformation.

C'est aussi l'opinion de Bouland sur la production des courbures normales du rachis. D'après cet auteur, le rachis humain présente à l'époque de la naissance deux courbures, une cervicale, une dorsale; la courbure lombaire existe quelquefois, mais elle fait le plus souvent défaut. C'est vers l'âge de deux ans et demi à trois ans que la courbure lombaire commence à se former et à devenir constante.

Nous avons vu que dans quelques cas la courbure lombaire fait défaut même chez l'adulte et qu'il en résulte des déformations sur le bassin. Ces connaissances sont utiles à rappeler, mais c'est surtout dans le développement ultérieur de l'organisme et dans l'apparition de certaines lésions que se trouveront les conditions plus actives qui amènent les déviations vertébrales et leur retentissement du côté du bassin. — Ainsi l'apparition du rachitisme dans les premières années de la vie pourra porter directement son effet sur le bassin et sur la colonne vertébrale à la fois, de sorte que les déviations de la colonne ver-

tébrale, une fois produites, agiront avec une puissance marquée en transmettant le poids du tronc suivant des conditions de direction anormale sur un bassin atteint de ramollissement. — Aussi est-ce dans ces conditions spéciales de rachitisme général que l'influence des déviations se montre dans toute sa puissance. Nous trouverons des exemples de scoliose rachitique qui nous démontreront ce fait de la façon la plus évidente. — Dans les cas d'ostéomalacie on a pu voir des phénomènes semblables se produire, c'est-à-dire que, sous l'influence de la maladie, les déviations de la colonne vertébrale survenaient en même temps que le bassin se ramollissait, puis alors des pressions dues aux attitudes vicieuses du tronc déformé amenaient des déformations pelviennes quelquefois très accusées.

Mais le plus souvent les déviations vertébrales ne surviennent pas avec un ensemble de conditions semblables. Il faut, dans bien des circonstances, en rapporter l'origine au mal de Pott, survenant à l'époque de la fin de la seconde enfance et au commencement de l'adolescence, au moment où il se produit chez la jeune fille un surcroît d'activité nutritive et de développement surtout au niveau du bassin.

Les déviations vertébrales qui apparaissent à cette époque de la vie sont encore susceptibles de produire facilement des déformations pelviennes. Il suffit de se rappeler en effet quelle est la structure de la portion du bassin qui supporte directement la pression du poids du tronc et la contre-pression du fémur. L'endroit remarquable où se réunissent les trois parties de l'os iliaque en voie de développement (iléon, ischion, pubis) représente une étoile cartilagineuse à trois rayons, que l'on appelle l'Y cotyloïdien. A ce niveau, à gauche et à droite, le bassin présente ses deux points faibles et c'est là qu'il cèdera davantage en s'aplatissant d'un côté ou de l'autre dans la direction suivant laquelle le poids du corps sera plus direc-

tement transmis aux membres inférieurs. — Comme les os iliaques, le sacrum se trouve disposé à cette époque de la vie pour ressentir facilement l'influence des diverses causes de déformation. Jusqu'à dix-huit ans, les vertèbres sacrées restent isolées par des disques intervertébraux. Mais, déjà de douze à treize ans, il s'est développé des lamelles épiphysaires sur chaque face des corps vertébraux. A vingt-cinq ans, l'évolution du sacrum est terminée, la soudure des cinq vertèbres sacrées est complète. (Bouchard, art. Rachis, *Dictionnaire encyclopédique.*)

On comprend donc que les déviations de la colonne vertébrale auront moins d'influence sur le bassin si elles surviennent après la période de l'adolescence. Souvent dans ces cas on ne rencontrera sur le bassin aucune trace de déformation, mais parfois cependant, à un examen attentif, on pourra découvrir quelques particularités de forme dues à l'influence du rachis malade.

Ces particularités sont constituées d'ordinaire par une légère déviation d'une moitié du bassin avec un aplatissement plus ou moins notable. Dans d'autres cas, l'influence de la déviation vertébrale se bornera à amener des changements dans la direction même du bassin par rapport à l'épine dorsale, d'où production d'obliquités pelviennes particulières.

CHAPITRE PREMIER

Influence de la lordose et de la rectitude anormale du rachis.

Nous réunirons dans ce même chapitre l'étude de la lordose et de la rectitude anormale du rachis, parce que dans la plupart des cas, ces deux genres de déviation amènent des déformations identiques du côté du bassin.

Ces deux déviations particulières représentent des anomalies dans les courbures du rachis suivant la direction antéro-postérieure.

La courbure dorsale concave et la courbure lombaire convexe physiologiques n'existent plus ou bien ont subi des changements marqués. La forme en S du rachis est modifiée dans la lordose lombaire; elle disparaît complètement dans la rectitude anormale et, dans les deux cas, des conditions nouvelles d'équilibre et de transmission du poids du corps s'établissent, qui changent la disposition du bassin par rapport au rachis. — Nous reviendrons plus loin sur ces diverses conditions en étudiant la pathogénie des déformations pelviennes qu'on observe alors.

Mais, auparavant, nous devons indiquer quelques points de physiologie dont la connaissance est utile pour comprendre la statique spéciale aux déformations rachidiennes.

On sait que le poids des parties supérieures du corps se transmet au sacrum et au bassin par l'intermédiaire des corps

vertébraux. Ceux-ci présentent une disposition telle qu'ils forment une tige courbée et élastique, dans laquelle les meilleures conditions se trouvent réunies quant à la souplesse et à la résistance.

La résistance d'une colonne courbe est d'autant plus grande que le nombre même des courbures est plus élevé : on l'estime en mécanique au carré du nombre des courbures plus 1, ce qui s'explique en considérant que la force qui agit sur une colonne courbe se décompose toujours en deux composantes, l'une agissant directement suivant la verticale, l'autre tendant à augmenter le degré de courbure. Mais si cette dernière est inférieure à l'élasticité de la colonne, elle s'annihile et il ne se transmet que la première composante. — C'est ce qui a lieu avec la colonne vertébrale physiologique : « Le poids du corps se transmet à l'os iliaque par le sacrum, mais cette partie du rachis représente un double coin disposé dans le sens vertical et dans le sens antéro-postérieur. Il ne peut, en raison de son enclavement, s'enfoncer de haut en bas entre les os iliaques; il ne peut non plus, pour la même cause, être repoussé d'avant en arrière. » (Art. Rachis. *Dictionnaire encyclopédique*). De plus, à l'état normal, la colonne vertébrale et le sacrum s'articulent suivant une direction réciproque particulière, telle que la verticale passe par les têtes des fémurs, comme l'ont démontré les recherches de Béclard, de Nœgele et des Weber. Dans le cas où il y a lordose lombaire ou rectitude anormale de la colonne vertébrale, le bassin ne sera plus dirigé comme il l'est à l'état physiologique et sa conformation même pourra être altérée.

La ligne qui joint les cotyles devant toujours se trouver dans le prolongement de la colonne vertébrale, l'inclinaison du bassin sera modifiée, et, même dans certains cas compliqués, il existera une déformation au niveau de l'angle sacro-vertébral.

A. — Influence de la lordose sur la conformation du bassin.

Étudions d'abord ce qu'on observe dans les cas de lordose simple.

On désigne sous le nom de lordose la courbure anormale saillante en avant d'une portion de la colonne vertébrale. Pour le sujet qui nous occupe, nous n'avons à tenir compte que de la lordose de la région inférieure du rachis.

« Dans les cas de lordose, disent Follin et Duplay (t. III, p. 731), le bassin tend à devenir vertical et même oblique en bas et en arrière, l'angle sacro-vertébal proémine de plus en plus. »

L'article Rachis du *Dictionnaire encyclopédique* contient quelques détails plus précis. On y lit: « Dans les cas de lordose lombaire ou dorso-lombaire, la courbe saillante en avant formée par la colonne vertébrale est prolongée en bas par le sacrum dont le sommet, relevé en arrière, rend l'angle sacro-vertébral très proéminent; les os des iles entraînés par ce mouvement basculent sur les têtes des fémurs et inclinent la région pubienne en avant. Les organes génito-urinaires obéissent à la même impulsion : ils se dirigent en bas et en arrière et prennent ainsi une position qui peut avoir des conséquences graves au point de vue de l'accouchement. » Bouvier (*Lec., cliniq.*, p. 342) explique comme il suit la déformation qui survient au niveau du sacrum dans la lordose simple.

Dans la lordose lombo-sacrée, la colonne lombaire décrit un arc plus prononcé que dans l'état normal; sa différence de hauteur en avant et en arrière devient plus marquée; les apophyses épineuses, les lames sont rapprochées, serrées les unes contre les autres; les apophyses transverses sont séparées

par des intervalles moins étendus; les apophyses articulaires ont moins de hauteur. Au contraire, les corps vertébraux sont écartés par l'allongement de la partie antérieure des ligaments inter-vertébraux, et ils forment une courbe très étendue, très saillante du côté de l'abdomen, où elle a été prise quelquefois pour une tumeur d'une autre nature. Les dernières vertèbres dorsales peuvent faire partie de la courbure, qui est en général d'autant plus élevée qu'elle est plus considérable.

Les premières vertèbres du sacrum continuent inférieurement l'arc lombaire en se relevant fortement en arrière; la face inférieure de la cinquième vertèbre lombaire est coupée encore plus obliquement qu'à l'ordinaire, et le ligament qui la sépare de la première pièce du sacrum offre une disposition cunéiforme plus prononcée. L'angle sacro-vertébral est rendu ainsi plus saillant à l'intérieur du bassin, et plus profond en arrière ou du côté rentrant.

Il résulte de là que le bassin tout entier change de direction; son *inclinaison*, comme on l'appelle, augmente, c'est-à-dire que le plan qui passe par sa circonférence approche davantage de la verticale, la ceinture pelvienne bascule sur les têtes des fémurs, de manière que sa partie postérieure s'élève en arrière, tandis que l'antérieure ou la région pubienne s'abaisse. Le mécanisme de cette inclinaison du bassin est fort simple. Pour que l'équilibre ait lieu dans la station, il faut que la verticale du centre de gravité tombe sur la ligne qui joint les deux cavités cotyloïdes. La lordose porte le centre de gravité en arrière de cette ligne, il faut donc qu'un mouvement inverse le reporte en avant.

Déjà Velpeau avait signalé l'influence de la lordose à plusieurs reprises: « Les jeunes personnes, disait-il, qui dans le but d'augmenter la proéminence de leur hanche et la profondeur du sinus lombaire (ensellure) se tiennent le bassin et la

tête fortement déjetés en arrière, tandis qu'elles portent autant que possible l'abdomen et la poitrine en avant, ne songent pas que, pour obtenir quelque agrément dans leur tournure, elles courent le risque de ne pouvoir devenir mères sans s'exposer aux plus grands dangers. » Ces termes sont sans doute exagérés. Ailleurs encore (*Traité d'accouchements* p. 40), Velpeau entre dans des détails plus précis au sujet des déformations accompagnant la lordose :

« Quand l'angle sacro-vertébral se déjette vers le pubis, l'ensellure de la région lombaire augmentant nécessairement de profondeur, l'angle que forme le sacrum avec le rachis, au lieu de 150°, peut n'en plus offrir que 130 et même 120 ; alors l'axe du détroit supérieur s'incline en avant et se rapproche de la ligne horizontale ; si le coccyx et la pointe du sacrum retenus par les ligaments sacro-sciatiques ne sont point entraînés par ce mouvement de bascule, le plan du détroit inférieur s'abaisse au niveau ou au-dessous de la ligne horizontale et peut même devenir parallèle au plan du détroit supérieur ; ce qui justifie en partie l'opinion de Sœmmering, Carus, Nœgele, etc., qui prétendent que, même dans l'état naturel, c'est en bas et non pas en haut que s'incline le détroit périnéal. »

Il faut savoir aussi que la lordose lombo-sacrée peut être déjà très prononcée dans certains cas, sans arriver cependant au degré pathologique. Héréditaire dans certaines familles, cette lordose est très prononcée chez quelques races d'origine latine. (V. Bulletins Société d'anthropologie [1].)

1. La lordose paraît être une des déviations rachidiennes qu'on observe le plus souvent chez les animaux (ensellure) ; aussi nous nous sommes demandé s'il n'existerait pas d'indications à cet égard dans les traités d'anatomie comparée.

Bien que chez les animaux la direction de la colonne vertébrale, par

A ce degré, de même que dans certains cas de lordose paralytique décrits par Duchenne de Boulogne, l'inclinaison du bassin est simplement modifiée et des précautions faciles à remplir devront être prises pendant le travail de la parturition. Il faudra ramener l'axe de l'utérus à coïncider avec l'axe de l'excavation, de façon à faire disparaître les obliquités relatives de la matrice qui peuvent gêner le cours de la grossesse ou entraver la marche de l'accouchement. Le bassin se trouve en effet porté en arrière par un mouvement de bascule de la base du sacrum avec saillie du promontoire, l'axe du détroit supérieur a changé dans ses rapports avec les autres parties de l'individu et, au lieu de venir aboutir à l'ombilic comme à l'état normal, il tombe au-dessous de ce point. De même l'angle que forme la face antérieure de la symphyse pubienne avec un plan horizontal est changé. Son ouverture est moindre et elle n'atteint plus, comme à l'état normal, 70 à 75 degrés.

En somme, dans la lordose lombaire sans complication de rachitisme ou d'autre altération osseuse, les modifications du côté du bassin sont ordinairement peu marquées ; elles se bornent à des changements dans la direction habituelle de l'axe de l'excavation par rapport aux autres parties du corps, mais l'axe lui-même reste exempt de modifications, chose qu'il ne faut pas oublier si on a à intervenir dans un cas de ce genre.

D'autres fois, au contraire, la lordose n'est pas essentielle, comme nous l'avons supposé jusqu'ici ; elle se lie au rachitisme par exemple et dans ce cas il se rencontre une saillie plus ou moins prononcée du promontoire, d'où l'existence d'un rétré-

rapport au sacrum, soit toute différente de celle qu'on observe chez la femme; bien que le point de réunion du rachis et du sacrum ne soit pas absolument comparable, comme forme et comme situation, dans les deux cas, nous avons fait quelques recherches à ce sujet. L'obstétrique vétérinaire ne signale pas d'influence de ce genre sur la conformation du bassin dans les espèces animales domestiques.

cissement antéro-postérieur plus ou moins notable suivant le degré même de la lordose lombo-sacrée. On se trouve alors en présence de bassins aplatis d'avant en arrière (P. Dubois) avec ensellure lombaire. C'est là une forme assez fréquente du bassin rachitique, avec rétrécissement antéro-postérieur du détroit supérieur par saillie lordosique des dernières vertèbres lombaires.

Dans sa thèse de Doctorat 1874, le Dr Pinard[1] a réuni les exemples suivants :

Musée Depaul.	Diamètre sacro sus-pubien . .	5,5
Planche II, (thèse Pinard.)	— sacro sous-pubien. .	5,5
	— minimum	4,9
Musée Depaul.	Diamètre sacro sus-pubien . .	6,3
Planche III. (Id.)	— sacro sous-pubien. .	6,6
	— minimum	5,1
Musée des Hôpitaux, n° 54.	Diamètre sacro sus-pubien . .	7,4
Planche IV. (Id.)	— sacro sous-pubien. .	8
	— minimum	6
Musée Depaul.	Diamètre sacro sus-pubien . .	8,5
Planche V. (Id.)	— sacro sous-pubien . .	8,7
	— minimum	7,7
Musée Depaul.	Diamètre sacro sus-pubien . .	8,7
Planche VI. (Id.)	— sacro sous-pubien. .	9,2
	— minimum	8,1
Musée Depaul.	Diamètre sacro sus-pubien . .	8,9
Planche VII. (Id.)	— sacro sous-pubien .	9,8
	— minimum	8,1
Musée des Hôpitaux, n° 62.	Diamètre sacro sus-pubien . .	9,9
Planche VIII. (Id.)	— sacro sous-pubien. .	9,7
	— minimum	9,3
Musée Depaul.	Diamètre sacro sus-pubien . .	9,5
Planche IX. (Id.)	— sacro sous-pubien. .	9,9
	— minimum	8,6

« La saillie lordosique des dernières vertèbres lombaires

1. Dr Pinard, *Nouvelles recherches de pelvimétrie et de pelvigraphie*, etc., Paris, 1874.

est telle, dit l'auteur, que, dans certains cas, la dernière proémine plus dans l'aire du détroit supérieur que l'angle sacro-vertébral et forme alors un promontoire artificiel ou plutôt un second promontoire. » (Voir planches II, III, IV, *thèse Pinard.*)

La pathogénie de cette déformation du bassin s'explique aisément par l'action du rachitisme. Sous l'influence de cette maladie, la ceinture osseuse pelvienne perd de sa force de résistance. Le poids de la partie supérieure du corps transmis aux vertèbres lombaires inférieures incline le sacrum en avant ; la colonne vertébrale devient lordosique, et sa nouvelle direction rend encore plus puissante la cause de déformation ; en effet, la pression est transmise plus exactement à la partie antérieure du sacrum incliné, et elle agit avec d'autant plus de force pour augmenter le mouvement de bascule, qu'elle se trouve appliquée à l'extrémité du levier. Le promontoire est donc enfoncé dans l'aire du détroit supérieur ; il tend à se rapprocher de la symphyse pubienne et la marge du bassin tend à représenter la forme d'un huit de chiffre. Dans d'autres cas, si l'arc antérieur du bassin cède lui aussi, la contre-pression exercée par les membres inférieurs au niveau des cavités cotyloïdes enfoncera l'arc en ces points et le détroit pourra présenter une forme de tricorne ou de trèfle plus ou moins exacte. — Nous supposons en effet jusqu'ici que les membres inférieurs sont normaux, ce qui serait une exception, ou plutôt qu'ils sont également déformés, de façon que le plan de sustentation du tronc est horizontal au niveau des têtes fémorales.

Dans ces conditions spéciales, c'est-à-dire rachitisme du bassin, déformation égale et symétrique des membres inférieurs, s'il survient une lordose lombaire ou lombo-sacrée, on observera une déformation du bassin, caractérisée par la saillie du promontoire, le rétrécissement antéro-postérieur, et quelquefois l'enfoncement symétrique des deux moitiés latérales et anté-

rieures du bassin. Nous ne parlons pas ici des autres facteurs qui pourraient survenir et compliquer le problème, par exemple l'inégalité de longueur des membres ; nous aurons à nous en occuper en détail à propos des déviations latérales de l'épine dorsale.

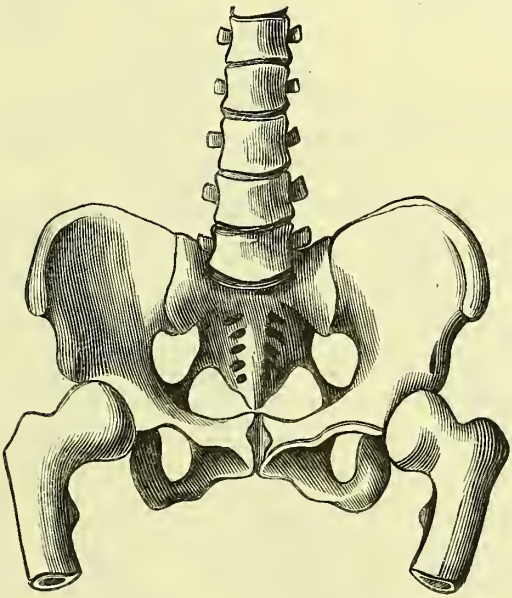

Fig. 1. — Exemple de lordose rachitique.
Saillie du promontoire et aplatissement antéro-postérieur du bassin.

A propos de la lordose rachitique, nous ne devons pas entrer dans de longs détails au sujet du diagnostic, du pronostic et du traitement, ce serait sortir de notre sujet. Nous nous bornerons à dire qu'à ces divers points de vue, la déformation pelvienne ne présente pas à établir des considérations autres

que celles des rétrécissements rachitiques ordinaires du diamètre antéro-postérieur du détroit supérieur. C'est du reste à propos de ces rétrécissements qu'on a signalé un certain nombre de particularités qui se retrouvent dans la conformation du bassin rachitique lordosique : par exemple, l'agrandissement des diamètres du détroit inférieur et spécialement du diamètre transverse.

B. — Influence de la rectitude anormale de la colonne vertébrale sur la conformation du bassin.

La plupart des traités de Pathologie externe ne signalent pas l'existence de cette déviation rachidienne. Peut-être est-ce une simple anomalie dans le développement de la colonne vertébrale : toujours est-il que cette rectitude s'observe sur des squelettes rachitiques ou non rachitiques et qu'elle est intéressante au point de vue de la conformation du bassin.

Dans sa thèse, M. Pinard en signale deux exemples, et il dit à ce propos : « Dans ce cas (n° 76, Clamart) le bassin est en antéversion, les diamètres promonto-pubiens sont normaux, tandis que les diamètres de la partie inférieure de l'excavation sont notablement rétrécis. Il existe au Musée Dupuytren un squelette sur lequel on observe aussi une rectitude anormale de la colonne vertébrale et dont le bassin offre absolument les mêmes caractères que celui que nous avons figuré planche LXXII[1] ».

N° 76 (Clamart). Les diamètres mesurent :

Promonto sus-pubien.	10,6
— sous-pubien	11,8

1. *Loc. cit.*, page 52.

Promonto antéro-postérieur avec déduction. . . 10,1
— coccy sous-pubien 6,4

Nous avons revu cette pièce : elle provient d'un jeune sujet

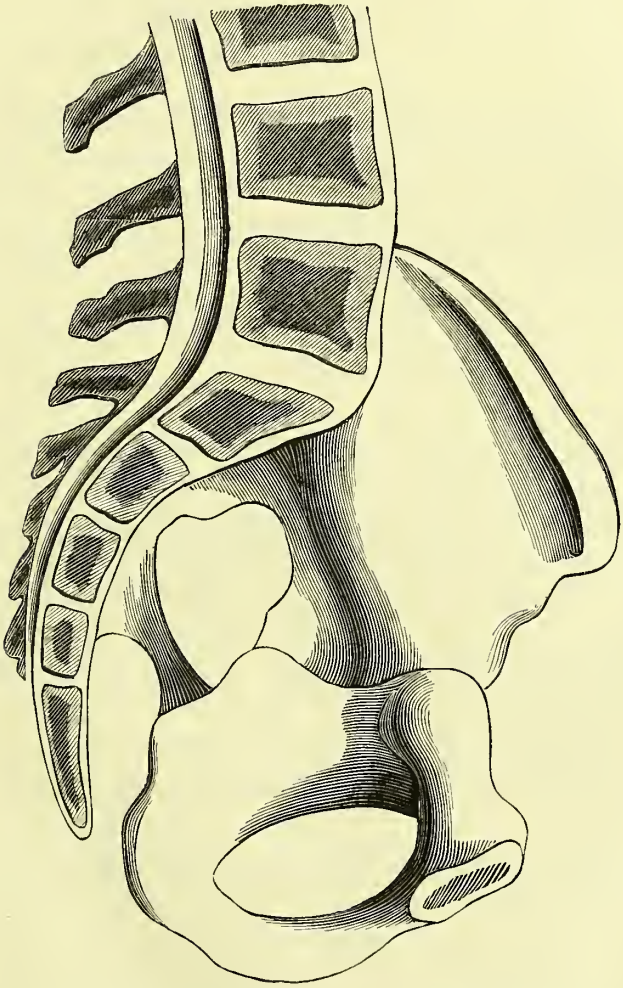

Fig. 2. — Rectitude anormale de la colonne vertébrale.
Saillie du promontoire. Le bassin est en antéversion très prononcée.

non rachitique (les épiphyses ne sont pas soudées, 28 dents). Le bassin est régulièrement conformé, sauf la saillie de l'extrémité inférieure du sacrum en avant.

La thèse de Choisil (Paris 1878) (1) signale un autre cas de rectitude anormale de la colonne vertébrale (n° 58, Clamart). — Le bassin est encore en antéversion. Le sujet n'était pas rachitique.

En étudiant la collection du Musée des hôpitaux, nous avons rencontré d'autres exemples de rectitude anormale de la colonne vertébrale.

Dans deux cas nous avons trouvé le bassin en antéversion :

N° 77 (Clamart), vitrine 8. — Le bassin parfaitement conformé est en antéversion.

N° 69 (Clamart), vitrine 6. — Rectitude de la colonne vertébrale, pas de rachitisme. — Bassin normal.

Dans tous les cas où cette direction anormale de la colonne vertébrale est observée sans autre altération du squelette, on voit qu'elle s'accompagne d'une antéversion très prononcée du bassin.

Mais il existe d'autres exemples plus compliqués. Ainsi le

N° 56 (Clamart) nous montre que :

La colonne lombaire et dorsale inférieure offre une rectitude exagérée.

Il y a une légère flexion cyphotique des premières vertèbres dorsales.

Le bassin, au lieu d'être en antéversion comme dans les

1. *Vices de conformation du bassin, étudiés au point de vue du rétrécissement du diamètre transverse du détroit inférieur.*

exemples précédents se trouve au contraire relevé de façon que le plan du détroit supérieur est presque horizontal, et la symphyse pubienne regarde directement en avant.

Diamètre sacro sus-pubien	9,8
— sacro sous-pubien.	11,2
— minimum	8,8

Dans ce cas, l'influence de la rectitude anormale est combattue par la déviation en arrière de la partie supérieure du dos, qui a été prédominante au point de vue de l'influence. Le poids de la partie supérieure du tronc entraîné en arrière a contrebalancé l'influence de la rectitude anormale de l'extrémité du rachis. Au lieu d'une antéversion du bassin, c'est ici une rétroversion qui s'est produite.

Le cas suivant est encore plus complexe :

N° 50 (Clamart). — Squelette naturel. Rachitisme des membres inférieurs et du bassin.

La colonne vertébrale présente une rectitude anormale.

Absence de la courbure normale du dos.

Membre inférieur droit plus court.

Toutes ces influences ont agi.

1° La rectitude anormale du rachis produit une saillie très prononcée de la région lombo-sacrée, du promontoire en avant avec disparition de la concavité sacrée remplacée par une convexité. Le diamètre antéro-postérieur sacro-sus-pubien est de 6 centimètres.

2° La différence de longueur des membres (droit plus court) a modifié la forme du détroit supérieur de la façon suivante :

La symphyse est portée de $0^m,015$ vers la gauche.

Le diamètre oblique droit mesure $0^m,10$ au lieu de $0^m,12$ à gauche.

La distance sacro-cotyloïdienne $0^m,045$ à droite au lieu de $0^m,070$ à gauche.

Déformations analogues à celles produites par la scoliose.

Nous voyons dans cet exemple l'influence de la rectitude anormale dans un cas de rachitisme agir à peu près comme la lordose.

D'autre part, nous notons encore l'action si évidente du raccourcissement d'un membre pour déformer le bassin. Cet exemple pourra nous être précieux quand nous aurons à reconnaître l'influence double d'une déviation rachidienne et d'un raccourcissement d'une des extrémités inférieures dans une scoliose compliquée de rachitisme.

La rectitude anormale peut donner lieu à des considérations analogues à celles que la lordose permet d'établir. Lorsque la rectitude existe seule, son action se borne aussi à modifier l'inclinaison normale du bassin : elle amène d'ordinaire une antéversion.

CHAPITRE II

Influence de la scoliose sur la conformation du bassin.

On donne le nom de *scoliose* à la déviation latérale du rachis. Dans la grande majorité des cas, la colonne vertébrale est déformée de la façon suivante :

Il existe deux courbures, l'une à convexité droite dorsale, l'autre à convexité gauche lombaire qui forment, par leur réunion, un *S* italique (scoliose sigmoïde). Parfois même, il en existe une troisième à gauche dans la région cervicale. Ces inflexions sont loin de présenter le même aspect : il est facile de voir que la coubure dorsale est la principale, tandis que les deux autres sont plus courtes et se rapprochent davantage de l'axe du corps. La première est dite primitive, par opposition aux autres, qui sont secondaires ou de compensation. Ces dernières sont le produit de l'action musculaire s'efforçant de rétablir l'équilibre. Parfois ces courbures de compensation s'étendent jusqu'au sacrum lui-même et alors le bassin est directement déformé; mais ordinairement la déviation cesse plus haut et ce sont les conditions, particulières dans ce cas, suivant lesquelles a lieu la transmission du poids du tronc qui influent sur la forme du bassin.

Le plus grand nombre des cas de gibbosité qui s'observent

dans la pratique, se rapportent à cette classe spéciale de déviations vertébrales, la scoliose. C'est à peu près cette seule déviation qu'on avait étudiée jusqu'à l'époque moderne au point de vue des conséquences obstétricales et si on considère le fait suivant, établi par les recherches de Guérin et de Bouvier, savoir que le plus souvent les déviations scoliotiques ne sont pas d'origine rachitique, on comprendra que l'observation presque journalière ait amené, depuis longtemps, à croire à l'innocuité habituelle de l'accouchement chez les bossues.

Nous avons déjà signalé l'importante remarque faite par Levret au sujet de l'époque à laquelle la déviation était survenue chez la femme, et dont il faut tenir compte dans le pronostic à établir.

Au commencement du siècle actuel, Boër écrivit de même : *Inter feminas gibbosas multo sunt plures quarum pelvis sine vitio est, quam quibus ob deformitatem partus inde molestus fiat.*

Cela est fort heureusement vrai en pratique : tous les accoucheurs pourraient en témoigner. Cependant il faut s'entendre sur les termes et ne pas oublier que dans la phrase que nous venons de citer, l'expression *sine vitio* est prise dans le sens de viciation du bassin telle que l'accouchement soit difficile. Si l'on voulait, au contraire, comprendre la même expression *sine vitio* dans le sens de simple déformation, l'opinion de Boër ne serait plus soutenable. Un grand nombre des bassins de bossues sont déformés, quoiqu'ils aient pu permettre des accouchements faciles. C'est ce que nous avons constaté sur de nombreuses pièces du musée Dupuytren.

Aussi, dans cette étude sur l'influence de la scoliose, devons-nous établir des catégories importantes.

Nous citerons d'abord les observations anatomiques que nous avons réunies sur des cas de scoliose non rachitique.

OBSERVATIONS ANATOMIQUES DE SCOLIOSE NON RACHITIQUE

N° 68. (Clamart). — Scoliose en S, non rachitique, dorsale dominante à droite, lombaire compensatrice à gauche.

Le bassin est grand et présente quelques déformations dues à la manière dont le poids du tronc était transmis. — La colonne lombaire, formant une légère courbe à convexité gauche, transmettait le poids vers la gauche du bassin : l'aileron gauche du sacrum est enfoncé un peu plus bas que le droit. Par contre, la portion antérieure de l'os iliaque (ilio et ischio-pubienne) s'est un peu relevée et a fait dévier légèrement la symphyse pubienne. — Les diamètres du bassin ne sont pas rétrécis.

N° 60. (Clamart). — Scoliose lombaire à gauche, non rachitique.

On observe une légère saillie en bas et en avant de l'extrémité gauche du promontoire et de l'aileron correspondant du sacrum.

Le bassin ne présente pas d'autres déformations.

N° 62. (Clamart). — Scoliose au niveau de la région dorsale supérieure, la colonne lombaire n'est pas déviée.

Bassin normal.

N° 65. (Clamart). — Scoliose dorsale à convexité droite au niveau des neuvième, dixième, onzième vertèbres dorsales. — Légère cyphose de la région cervicale. — La colonne lombaire inférieure n'est pas atteinte. Les membres inférieurs ont la même longueur : ils portent de légères traces de rachitisme.

Malgré ces nombreuses particularités, observées sur ce

squelette, le bassin pourrait être donné comme un modèle de bassin normal.

N° 520 B. (Musée Dupuytren). — Scoliose à convexité droite à la région dorsale supérieure; la colonne lombaire n'est pas déviée.

Le squelette n'offre pas de traces de rachitisme.

Le bassin est bien développé, le diamètre antéro-postérieur n'est pas rétréci, mais il y a un léger aplatissement dans le sens du diamètre oblique droit ($0^m,116$), c'est-à-dire du côté qui correspond à la saillie scoliatique dorsale. Mais il faut noter que la courbure lombaire de compensation n'existe pas dans ce cas et ce point est intéressant, comme nous le verrons en traitant de la pathogénie de la déformation pelvienne dans les cas de scoliose.

Une autre particularité se rencontre sur ce bassin : la distance entre les crêtes iliaques est de 23 centim., tandis qu'elle est de 25 entre les épines iliaques antérieures et supérieures.

Bouvier, à qui est due cette pièce, n'avait pas observé de rachitisme.

On peut sans doute attribuer le léger aplatissement oblique à une influence de transmission du poids du corps suivant cette direction. Quant à la diminution de la distance entre les crêtes iliaques, c'est peut-être la disposition congénitale ou l'influence des muscles abdominaux qu'on doit accuser.

N° 556. A. (Musée Dupuytren). — Colonne vertébrale avec le bassin et la partie supérieure des deux fémurs ; scoliose à trois courbures.

Cette pièce a été recueillie sur une femme ; la colonne vertébrale présente une scoliose à trois courbures. La courbure

supérieure, à convexité gauche, est peu prononcée ; la moyenne dorsale dominante, à convexité droite, est arrivée à un degré avancé sans qu'il se soit établi de courbure de compensation suffisante, ce qui donne au rachis la forme d'une équerre dont l'angle est arrondi et siège au niveau de la huitième dorsale. La tête se trouve portée à droite de la ligne médiane, à une distance de 20 centimètres. Les corps vertébraux, qui sont affaissés au niveau de la concavité, ont aussi éprouvé un mouvement de torsion de gauche à droite et d'avant en arrière.

La courbure lombaire, peu accusée, est à convexité gauche. Le bassin est bien conformé et présente ses diamètres normaux ; la partie supérieure des deux fémurs est un peu aplatie d'avant en arrière.

(Professeur Breschet.)

N° 520. C. (Musée Dupuytren). — Scoliose dorso-lombaire ; convexité dorsale dominante très marquée. Pas de rachitisme (Bouvier).

Bassin normal.

N° 526. B. Musée Dupuytren. — Colonne vertébrale et bassin, avec la partie supérieure des deux fémurs d'une femme adulte ; scoliose à trois courbures.

La courbure supérieure de la colonne vertébrale est à peine indiquée et à convexité gauche; elle occupe les deux dernières cervicales et la première dorsale. La courbure dorsale, très prononcée, dominante à convexité droite, s'étend de la deuxième dorsale à la première lombaire ; son sommet est au niveau de la septième dorsale ; il existe un mouvement de torsion considérable qui fait que les corps des huitième, neu-

vième et dixième dorsales regardent à droite et en arrière ; il en résulte une gibbosité considérable.

Les corps vertébraux du côté de la concavité sont affaissés, et par suite, les côtes, devenues triangulaires, sont relevées ; elles se touchent, et quelques-unes sont ankylosées entre elles.

La courbure lombaire, à convexité gauche, occupe les quatre dernières vertèbres. En arrière, les apophyses épineuses ne présentent que deux courbures. La tête était dans la verticale, ce qui est dû à la longue branche inférieure de la courbure dorsale.

Le bassin est sans déformation notable ; il est un peu oblique de haut en bas et d'arrière en avant.

L'os iliaque droit est un peu plus bas que le gauche.

N° 526. D. (Musée Dupuytren). — Scoliose en S. Courbure dorsale dominante à droite, mais avec courbure très prononcée de la colonne lombaire à gauche. Pas de rachitisme. — Les fémurs, très développés, sont normaux. — Le bassin volumineux et résistant est néanmoins déformé. Il y a un aplatissement très évident du côté gauche.

La colonne lombaire inclinée appuie sur l'aile iliaque gauche : l'apophyse transverse de la cinquième vertèbre lombaire est directement appliquée et relevée contre le bord postéro-supérieur de l'aileron gauche du sacrum et contre le bord postérieur de la crête iliaque.

La première pièce du sacrum s'incline en avant en bas et à gauche.

Sur ce spécimen, la forte inclinaison à gauche et en avant de la colonne lombaire déforme d'une façon très profonde le détroit supérieur.

Le diamètre antéro-post. est de	0m,06
— transverse	0 12
— oblique droit	0 11
— oblique gauche	0 10
Distance sacro-cotyloïdienne droite.	0 06 1/2
— — gauche	0 05

N° 519. (Musée Dupuytren). — Scoliose à deux courbures; dorso-lombaire dominante à droite; courbure lombaire de compensation à gauche; pas de rachitisme (Bouvier).

Le bassin, qui est solide, résistant, ne présente que les déformations propres à la scoliose : elles sont même peu appréciables à première vue.

A la mensuration, je trouve :

Diamètre antéro-post	0m,10
— transverse	0 12
— oblique droit	0 11
— oblique gauche	0 10
Distance sacro-cotyloïdienne droite	0 08
— — gauche	0 06

L'apophyse transverse gauche de la cinquième vertèbre lombaire appuie directement sur le rebord postérieur de l'aile iliaque du côté gauche. L'apophyse transverse du côté droit est libre. On comprend que, lorsque l'inclinaison de la colonne lombaire arrive au point que les apophyses transverses vertébrales appuient directement sur l'os iliaque, la déformation du bassin sera plus facilement produite.

N° 518. E. (Musée Dupuytren). — Scoliose dorsale avec légère courbure de compensation à la région lombaire; pas de rachitisme (Bouvier).

Le bassin est normal.

N° 518. I. (Musée Dupuytren). — Scoliose dorso-lombaire; convexité droite très prononcée; pas de rachitisme (Bouvier).

Bassin normal.

N° 527. A. (Musée Dupuytren). — Scoliose à deux courbures; dorsale dominante à droite, lombaire à gauche.

Bassin non rachitique, symphyse légèrement déviée à droite. Distance sacro-cotyloïdienne gauche diminuée. Le bassin aurait permis un accouchement facile, surtout l'occiput tourné dans la moitié droite.

(Pièce donnée par Marc Sée, 1869.)

N° 527. (Musée Dupuytren). — Scoliose en tire-bouchon (Bouvier).

Bassin non déformé.

N° 535. (Musée Dupuytren). — Scoliose à 3 courbures; lombaire prédominante à convexité gauche. — Rachitisme.

Le bassin est normal.

(La lésion vertébrale ne commence à se dessiner qu'à la partie supérieure de la cinquième vertèbre lombaire.)

N° 535. D. (Musée Dupuytren). — Scoliose dorso-lombaire très prononcée, survenue à l'âge adulte à la suite de lombago chronique (Bouvier).

Bassin normal.

N° 526. C. (Musée Dupuytren). — Scoliose à trois courbures.

Bassin normal (Bouvier).

N° 518. — Scoliose dorso-lombaire à convexité gauche dominante (Dr Fano).

Le bassin est à peu près normal.

Diamètre antéro-postérieur	0m,10 3
— obliques	0 13 5
— transverse	0 16

Sauf la saillie faite par le promontoire et qui diminue un peu le diamètre antéro-postérieur, on aurait affaire à un bassin d'une amplitude exagérée. Il provient d'une femme âgée.

Comme déformation due à la scoliose, nous trouvons ici une légère inclinaison en avant et en bas de la moitié supérieure gauche de la première pièce sacrée : inclinaison qui amène une différence dans la courbure de la ligne innominée du côté gauche. Cette différence se traduit par une diminution de 0m,01 dans la distance sacro-cotyloïdienne gauche, comparée à la droite : 0m,08 au lieu de 0m,09. — L'excavation est remarquablement spacieuse : ses diamètres mesurent 0m,13 1/2.

Le diamètre bi-ischiatique, 0m,14.

N° 529. C. (Musée Dupuytren. — Pr Breschet).

Scoliose à deux courbures ; la supérieure dorsale, à convexité gauche, s'étend de la deuxième cervicale à la neuvième dorsale ; l'inférieure dorso-lombaire, à convexité droite, s'étend de la neuvième dorsale à la cinquième lombaire. Les deux courbures sont à peu près également prononcées, et la neuvième vertèbre dorsale participe aux deux.

Le bassin est vicié dans sa position, sa forme et ses diamètres : il est oblique en bas et en avant ; sa cavité supérieure, mais principalement le petit bassin, sont considérablement rétrécis. D'une épine iliaque supérieure à celle du côté opposé,

la distance est de $0^m,20$. Le détroit supérieur a la forme d'un cœur de carte à jouer. L'ouverture du petit bassin, plus régulière, a des dimensions très restreintes. Le diamètre transverse du détroit inférieur mesure $0^m,069$.

Cependant l'influence de la scoliose n'est pas appréciable sur ce bassin, et cela s'explique parce que la colonne lombaire inférieure est à peine déformée.

Le poids du tronc a produit la saillie en avant très marquée du promontoire, et le détroit supérieur est déformé régulièrement en tricorne.

N° E. I. (Musée de la Faculté de Bordeaux). La hauteur du squelette mesure $1^m,30$.

La colonne vertébrale est très déviée en forme d'S.

La huitième dorsale présente des traces de carie.

Le bassin bien développé présente les dimensions suivantes :

Distance entre les épines iliaques antéro-supér.	$0^m,240$
Diamètre antéro-post. du détroit supérieur. . .	0 110
— oblique droit	0 120
— oblique gauche	0 115
— transverse	0 120
Diamètre coccy-pubien	0 060
— bi-ischiatique	0 100

Sur cette pièce, la courbure dominante dorso-lombaire est à convexité gauche : le bassin se trouve légèrement diminué dans ses diamètres obliques gauches.

N° E. 2. (Musée de la Faculté de Bordeaux). Taille, $1^m,33$.

La colonne vertébrale présente une scoliose dorsale très prononcée, à convexité droite, dont le sommet correspond à la dixième dorsale cariée.

Le bassin est légèrement déformé.

Distance entre les épines iliaques antéro et sup.		$0^m,24$
Détroit supérieur :	Diamètre droit	$0^m,110$
	— transverse. . . .	0 120
	— oblique droit . .	0 120
	— oblique gauche. .	0 125
Détroit inférieur :	Diamètre coccy-pubien . . .	0 080
	— bisischiatique . .	0 100

Nous voyons encore ici une légère réduction dans la longueur du diamètre oblique du côté correspondant à la convexité scoliotique.

N° E. 3. (Musée de la Faculté de Bordeaux.) — Ce bassin a appartenu à une femme atteinte de scoliose très prononcée; il présente une déformation remarquable, due à un aplatissement oblique. Le rapport des différents diamètres du détroit supérieur entre eux n'est plus celui de l'état normal; mais leur étendue est encore assez grande.

Détroit supérieur :	Diamètre sacro-pubien . .	$0^m,11$
	— transverse. . . .	0 11
	— oblique droit . .	0 13
	— oblique gauche. .	0 10
Détroit inférieur :	Diamètre bisischiatique . .	0 10 5
	— coccy-pubien . .	0 06

Dans les diverses collections qu'il nous a été possible de parcourir, nous avons trouvé dix-neuf squelettes présentant une scoliose non rachitique plus ou moins accentuée. Quelle a été, dans ces divers exemples, l'influence de la scoliose non rachitique sur la conformation du bassin?

D'une façon générale on reconnaît que l'influence de la dé-

viation rachidienne n'a pas amené de déformations telles que l'accouchement eût été difficile. Sauf dans un cas, il n'y avait pas de rétrécissement porté à un degré nuisible, et, pendant

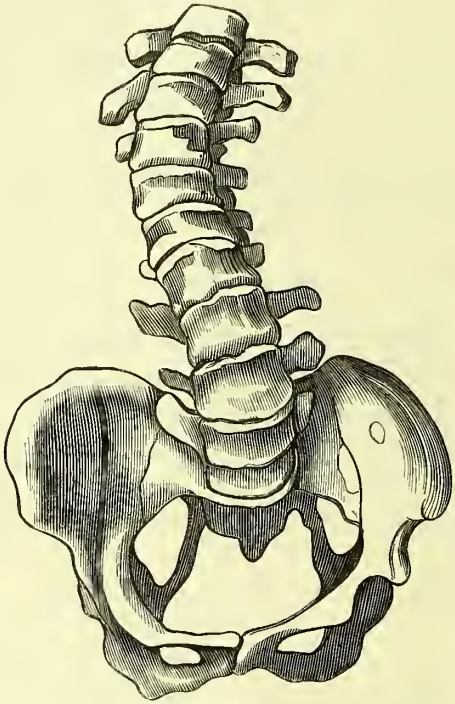

Fig. 3. — Scoliose non rachitique.
Le bassin présente une légère diminution dans la longueur des diamètres obliques et sacro-cotyloïdien du côté gauche. — Déviation à droite de la symphyse pubienne.

la vie, les bassins ont dû être tous considérés comme normaux. — Cependant la lecture des observations précédentes ne permet pas d'accepter une telle opinion. Nous voyons que, si quelques-uns de ces bassins n'offraient aucune déformation à cause du siège élevé de la scoliose, la plupart, au contraire, portent

des traces évidentes de l'influence scoliotique. Ces traces consistent :

1° En un aplatissement plus ou moins marqué de la moitié latérale du bassin vers laquelle s'incline la colonne lombaire déviée : c'est la règle générale.

Dans les cas où la colonne lombaire inférieure n'est pas déviée, le côté du bassin qui s'aplatit est celui vers lequel le poids du tronc est plus spécialement transmis par la colonne vertébrale déviée. N° 520 B. — Nous reviendrons sur ces détails au sujet de la pathogénie du bassin déformé par scoliose rachitique.

2° L'un des diamètres obliques et surtout la distance sacro-cotyloïdienne correspondante sont diminués : la symphyse est quelquefois légèrement déviée, même dans les cas les plus simples, de sorte que l'on a une déformation oblique-ovalaire légèrement indiquée. — Le n° E. 3 est curieux par cette disposition.

Dans la scoliose non rachitique, le bassin n'offre pas de déformation bien notable au niveau de l'excavation et du détroit inférieur. Tout l'effet se produit au niveau du détroit supérieur, sur la ligne innommée qui est le centre de résistance entre le tronc et les fémurs.

Les mouvements d'inclinaison du bassin, eu égard au plan horizontal, sont plus souvent apparents que réels. Le thorax s'est infléchi de côté, une des hanches est effacée, l'autre devenue saillante. « On attribue à tort ces changements de galbe à l'élévation d'une hanche. En général, l'inégale hauteur des os coxaux résulte d'une différence dans leur développement ou dans leur position respective, ce qui est très rare en dehors du rachitisme. On a aussi admis une rotation du bassin autour de son axe vertical, qui porterait l'une des épines iliaques en avant. C'est encore une apparence due à un changement de

direction du thorax, qui, dans ce cas, se tourne avec le rachis. (Bouvier et Bouland. — Art. Rachis. — *Dictionnaire Encyclop.*)

Parfois, il se produirait de véritables mouvements de compensation ayant leur siège dans les articulations sacro-iliaques et sacro-vertébrales, avec un mouvement de projection en avant de la moitié du bassin. (Follin et Duplay, tome III, p. 738.)

En résumé, l'existence des déformations reconnues plus haut ne permet pas d'adopter le principe posé par Schaw et d'après lequel le bassin des sujets gibbeux ne présenterait de déformations que lorsque les membres inférieurs eux-mêmes offriraient des courbures.

OBSERVATIONS ANATOMIQUES DE SCOLIOSE RACHITIQUE

Les déformations du bassin sont de règle dans ce cas, et quelquefois elles arrivent à un degré très prononcé s'accompagnant des difficultés les plus graves pour la parturition. C'est ce qui explique l'abondance relative des pièces de ce genre dans les collections anatomiques. Nous en avons trouvé un grand nombre dans les Musées de Paris, et l'étude en sera peut-être de quelque intérêt.

1° *Musée Dupuytren.*

N° 531. — Squelette rachitique. Scoliose à trois courbures : la seconde dorsale, qui est prédominante, est à convexité gauche ; les courbures cervicale et lombaire sont moins prononcées. Il résulte de la direction générale que la tête et la colonne vertébrale sont entièrement en dehors de la verticale, qui passe à plus de quinze centimètres du milieu de la convexité dorsale.

Le bassin est considérablement déformé. Du fait du rachi-

tisme, le diamètre sacro-sus-pubien ne mesure que 5 cent. — Le détroit supérieur a la forme d'un cœur de carte à jouer.

Du fait de la scoliose avec inclinaison lombaire à droite, le sacrum fait une saillie notable en avant et du même côté, tandis que la pointe du coccyx est dirigée en arrière et du côté gauche. La distance sacro-cotyloïdienne droite n'a que le tiers de l'étendue de celle de gauche.

Nos 521-524. — Scoliose en S, courbure lombaire à gauche. La partie gauche du bassin est aplatie.

No 521. A. — Rachitisme. Scoliose à trois courbures, scoliose lombaire à gauche. Taille 1m,16. Bassin développé. Rétrécissement antéro-postérieur, détroit supérieur, 8 cent. 1/4 ; diamètre transversal, 13 1/2. Distance sacro-cotyloïdienne gauche, 6 cent. ; distance sacro-cotyloïdienne droite, 8 cent.

No 523. — Scoliose à deux courbures, dorsale dominante à droite, lombaire bien marquée à gauche. — Taille : 1m,20.

Le bassin est grand, bien que la femme ait offert un rachitisme intense. L'accouchement n'aurait certainement pas donné lieu à des difficultés sérieuses. Néanmoins le bassin est vicié dans sa forme.

Diamètre antéro-postérieur	0m,102
— transverse	0 140
— oblique	0 120

La forme du détroit supérieur n'est pas absolument normale ; nous y trouvons quelques modifications dues à la déviation rachidienne.

Ainsi le bord antérieur de la première pièce du sacrum est légèrement tordu et saillant en avant et à droite. Cette torsion

continue la direction de la colonne lombaire déviée à gauche et en haut.

La distance sacro-cotyloïdienne gauche est de $0^m,07$.

La distance sacro-cotylordienne droite est de $0^m,085$.

Le détroit inférieur est normal.

En somme, sur ce bassin provenant d'une femme rachitique et très petite, des proportions assez étendues sont conservées, et on ne retrouve que l'influence apportée par la déviation lombaire vers le côté gauche. Cette influence se traduit par une légère diminution dans l'étendue de la moitié gauche du détroit supérieur.

N° 496. — Il existait une scoliose assez prononcée. — Le bassin, qui est peu développé, est relevé à sa partie antérieure de bas en haut sur la colonne vertébrale, et le détroit supérieur est rétréci surtout dans son diamètre antéro-postérieur. Ce rétrécissement résulte aussi de la saillie que fait dans le bassin le sacrum, qui est en outre oblique, de telle sorte que sa face antérieure regarde en avant et à droite. Les deux os iliaques sont relevés et pliés en dedans.

L'obliquité du sacrum détermine une irrégularité dans la symétrie du détroit supérieur. Le diamètre oblique sacro-cotyloïdien droit est de $0^m,01$ plus étendu que le gauche.

Diamètre sacro-pubien : $0^m,055$.

N° 497. — « Bassin de femme rachitique, l'os iliaque gauche est plié, d'où résulte une différence dans les deux diamètres obliques. »

Baudelocque.

Il faut noter de plus que cette pièce offre une scoliose lombaire gauche.

Le diamètre sacro-cotyloïdien gauche mesure 0m,04, le droit 0m,09.

La symphyse pubienne est portée vers le côté gauche de 0m,01 environ.

N° 496. B. — Bassin de femme rachitique.

Le détroit supérieur rétréci est cordiforme.

La symphyséotomie a été pratiquée pour extraire l'enfant (Laennec).

Scoliose lombaire à gauche. Diamètre sacro-cotyloïdien gauche, 0m,05 ; le droit mesure 0m,08.

La symphyse est notablement portée vers la droite de 0m,03.

(Dans ces deux pièces on ne voit que l'extrémité supérieure des fémurs qui sont également développés.)

N° 494. A. — Bassin rachitique remarquablement aplati.

Opération césarienne. (Thirial.)

De plus il existe une scoliose lombaire très marquée à convexité gauche.

Recherchons l'influence produite par cette cause, dans la déformation générale du bassin. — Le diamètre transversal mesure 0m,13. Le diamètre antéro-postérieur du détroit supérieur, mesuré du bord supérieur du sacrum, est de 0m,08 ; mais, à cause de l'effacement de la convexité du sacrum et de la déformation de tout le bassin, le diamètre antéro-postérieur utile du détroit supérieur n'est que de 0m,035.

Le diamètre coccy-pubien n'est que de 0m,025.

La distance de la surface cotyloïdienne au sacrum est de 0m,045 à droite, et de 0m,025 à gauche.

La symphyse est déviée à droite d'un demi-centimètre. Les membres inférieurs sont symétriquement déformés.

N° 516. — Squelette d'un enfant rachitique,

Scoliose lombaire unique à convexité droite. Le côté droit du bassin tout entier est enfoncé.

Cette pièce est très intéressante au point de vue de l'influence de la déviation vertébrale. En effet, les membres inférieurs sont symétriques, quoique présentant des traces de rachitisme.

Le bassin, encore flexible, a subi l'influence de la déviation du rachis : le poids du tronc, porté vers la droite, a enfoncé le côté droit de la ceinture pelvienne.

La distance entre le sacrum et la surface cotyloïdienne est de 0m,01 à droite et de 0m,04 à gauche.

La tubérosité ischiatique droite est un peu relevée et portée en arrière, de sorte que la branche ischio-pubienne droite est redressée vers la ligne médiane.

L'inclinaison de la colonne vertébrale ayant amené cette déformation, les tubérosités ischiatiques n'étaient plus à la même hauteur, de sorte que, dans la position assise, la différence de niveau amenait une inclinaison latérale du bassin relevant l'os iliaque gauche et tendant encore à exagérer l'effet de la déviation vertébrale.

La symphyse est déviée à gauche.

Ces effets de la scoliose paraissent incontestables. Ils ressortent encore plus par l'examen de la pièce immédiatement voisine portant le

N° 516. A. — C'est un squelette d'enfant rachitique du même âge et de la même taille que le précédent. Seulement, sur ce sujet, la scoliose est à peine dessinée, de sorte que l'on voit simplement l'influence du poids du tronc produire la forme tricorne du détroit supérieur à cause du rachitisme, et, de plus, la très légère scoliose amène une minime exagération

dans l'aplatissement de la moitié droite qui est encore le côté homonyme de la déviation scoliotique lombaire presque imperceptible.

La comparaison de ces deux squelettes ne permet pas de méconnaître l'influence propre aux déviations scoliotiques.

2° *Musée des Hôpitaux*. Clamart.

N° 55. — Scoliose lombaire gauche très prononcée. La surface cotyloïdienne gauche, par suite de l'aplatissement rachitique du bassin et de l'inclinaison de la colonne lombaire inférieure, est presque directement appliquée contre la face antérieure du corps de la cinquième vertèbre lombaire. — C'est un des cas les plus accentués de rétrécissement que l'on connaisse. La moitié gauche de l'aire du détroit supérieur n'existe plus. La distance sacro-cotyloïdienne gauche est de *deux millimètres*.

L'entrée de l'excavation, réduite à la moitié droite, représente une ellipse longue de $0^{m},09$, large de $0^{m},05$.

Cet exemple est très remarquable et prouve l'influence de la déviation rachidienne faisant porter le poids du tronc sur le côté gauche du bassin et de là sur le fémur gauche plus directement. Aussi, la ceinture pelvienne étant molle, les deux parties osseuses, colonne lombaire et tête fémorale, se sont rapprochées l'une de l'autre, et l'arc ilio-pubien est serré presque exactement entre elles.

N° 53. Clamart. — Squelette rachitique. Scoliose en S convexité droite. Inclinaison de la colonne lombaire à gauche.

Bassin aplati et légèrement rétréci à gauche au détroit supérieur.

Bord gauche du sacrum incliné en bas et à gauche.

Détroit inférieur élargi transversalement comme dans la plupart des cas de rachitisme.

Le membre inférieur gauche est plus court.

Transmission du poids du corps sur le côté gauche du bassin; effet agissant comme la scoliose lombaire gauche.

Reste à savoir quelle a été la déformation primitive.

Le sens de la scoliose a-t-il agi pour amener l'arrêt de développement du membre gauche, ou la longueur moindre de celui-ci a-t-elle déterminé le sens de l'inclinaison du bassin et de la colonne vertébrale?

N° 54. Clamart. — Scoliose rachitique.

Courbure en S. Dorsale dominante à droite.

Lombaire gauche peu prononcée.

Peu d'influence due à la scoliose.

Détroit supérieur cordiforme aplati; la distance sacro-cotyloïdienne gauche à $0^m,05$ au lieu de $0^m,06$ à droite.

Diamètre sacro sus-pubien $0^m,075$.

Élargissement transversal du détroit inférieur $0^m,11$.

Le membre inférieur gauche étant un peu plus long, l'os iliaque gauche est légèrement relevé.

N° 63. Clamart. — Scoliose rachitique dorsale droite, lombaire gauche.

Diminution de $0^m,02$ dans la distance sacro-cotyloïdienne gauche.

Bassin rachitique, diamètre antéro-postérieur $0^m,08$ détroit supérieur.

La symphyse est déviée de $0^m,01$ à droite.

N° 51. Clamart. — Ce sont les mêmes déviations pelviennes

avec leurs mêmes conséquences, seulement la scoliose a ses convexités tournées du côté opposé.

Le bassin présente par suite le rétrécissement sacro-cotyloïdien à droite, la déviation de la symphyse à gauche.

N° 61. Clamart. — Déviation lombaire à convexité gauche. Squelette rachitique.

Le bassin rachitique, 0m,07, ne présente à noter que l'aplatissement gauche diminuant de 0m,02 la distance sacro-cotyloïdienne 0m,05 au lieu de 0m,07.

Les membres inférieurs, également déformés, ont la même longueur 0m,54.

3° *Musée du Pr Depaul,* à la Clinique.

N° 22. F. — Scoliose lombaire gauche. Bassin rachitique. Les membres inférieurs sont peu déformés.

Mesures du bassin :

Entre les crêtes	0m, 21
Entre les épines iliaques antérieures et supér. .	0 18

L'aile iliaque gauche est déjetée en dehors (du côté où s'incline la colonne lombaire). Il y a entre la colonne vertébrale et la fosse iliaque interne gauche une distance de 0m,025, tandis qu'à droite on compte 0m,06.

La figure du détroit supérieur représente un cœur de carte dont la moitié gauche serait un peu plus petite que la droite.

Diamètre antéro-post.	0m,07 1/2
— transverse	0 09
— oblique gauche	0 09 1/2
— oblique droit.	0 10 1/2

Le sacrum est plié en deux sur sa face antérieure.

Diamètre sacro sous-pubien	0m,08
— bisischiatique.	0 06
— coccy pubien	0 06 1/2

Sur cette pièce il est facile de reconnaître certaines particularités dues à l'influence de la scoliose dans la déformation pelvienne.

La colonne lombaire s'est beaucoup rapprochée de la surface cotyloïdienne gauche (2 cent. 1/2 au lieu de 6) du côté droit.

La branche horizontale du pubis du côté gauche est visiblement relevée. Les surfaces articulaires pubiennes ne sont pas au même niveau, et si l'on regarde directement l'arcade pubienne on s'aperçoit que la branche ischio-pubienne gauche est rapprochée de la ligne médiane du corps et que sa direction est beaucoup moins oblique en arrière et en dehors que de l'autre côté du bassin.

En résumé, dans cet exemple, nous voyons que l'influence de la déviation vertébrale agissant sur un bassin ramolli et transmettant le poids du corps en bas et à gauche, a amené un aplatissement de tout le côté gauche du bassin avec soulèvement en haut et en arrière de la partie inférieure de l'os iliaque gauche.

N° F. 35. — Cet exemple nous montre des déformations analogues, sous l'influence d'une scoliose dorso-lombaire gauche.

Le côté gauche du bassin est aplati et relevé.

Voici les dimensions :

Détroit sup. : Diam. antéro-post.	0m,06
— transverse	0 13
— sacro-cotyloïdien gauche .	0 04
— droit.	0 06 5
Détroit inférieur : Diamètre bisischiatique. . .	0 10

N° F. 23. (Musée Depaul.) — Scoliose dorso-lombaire gauche.

Le bassin est rachitique, mais l'influence de la déviation vertébrale ne s'est point fait sentir sur sa configuration d'une manière bien prononcée. La forme du détroit supérieur est symétrique avec rétrécissement antéro-postérieur ($0^m,08$).

Le détroit inférieur est remarquable par l'écartement des ischions. La base de l'arcade pubienne mesure $0^m,12$ de longueur.

Sur une autre pièce du musée Depaul présentant une scoliose qui siège à la région dorsale supérieure, la figure du bassin est parfaitement symétrique avec un léger rétrécissement antéro-postérieur du détroit supérieur. Il n'y a aucune déformation liée à la déviation rachidienne.

Cet exemple est intéressant. Il montre en effet qu'une scoliose très prononcée (la colonne vertébrale est en forme de crosse d'évêque), mais siégeant à la partie supérieure, n'amène pas d'ordinaire de déformation pelvienne, si la partie inférieure du rachis et les membres inférieurs eux-mêmes ne présentent pas d'inflexions anormales changeant les conditions de statique.

N° F. 53. (Musée Depaul.) — Scoliose lombaire gauche rachitique.

La déformation dans ce cas est celle que nous retrouvons le plus souvent, c'est-à-dire l'aplatissement latéral gauche (du côté de la saillie scoliotique).

Mais cette pièce est encore remarquable par la différence qui existe dans la longueur des fémurs. — Cette différence est extraordinaire, elle est de $0^m,10$. Le fémur gauche est long de $0^m,23$, le droit de $0^m,33$

Cette influence s'est ajoutée à celle de la déviation rachidienne et a augmenté son effet. — La moitié latérale droite du bassin est plus spacieuse et plus relevée que la gauche.

La figure du détroit supérieur est asymétrique; la symphyse déviée à droite.

Voici les dimensions :

Détroit sup. : Diam.	antéro-post.	0m, 06
—	transverse	0 13
—	sacro-cotyloïdien gauche.	0 05
—	sacro-cotyloïdien droit. .	0 08
Détroit inférieur :	Elargissement transversal.	
	Diamètre bisischiatique. .	0 12

N° F. 18. (Musée Depaul.) — Cette pièce présente un exemple de rachitisme général : les fémurs, le bassin, la colonne vertébrale, sont déformés.

Celle-ci présente une scoliose en S avec saillie dominante lombaire gauche.

Le bassin offre au plus haut point les déformations rachitiques.

La transmission du poids du tronc semble s'être faite comme de coutume spécialement vers le côté du bassin correspondant à la saillie scoliotique lombaire. Le diamètre sacro-cotyloïdien de ce côté a une longueur de moitié moindre que celui du côté opposé.

4° *Muséum.*

Au laboratoire d'anthropologie du professeur de Quatrefages et grâce à l'obligeance de M. le Dr Hamy, nous avons pu examiner plusieurs pièces curieuses par leur origine autant que par le degré des déformations. Les deux premières sont fort anciennes : elles faisaient partie de la collection du Cabinet du roi, dont l'illustre Daubenton a publié la description en 1747.

« N° CXXVI. — Squelette d'une femme bossue.

« Il vient d'un sujet fort vieux, car il n'y reste plus au-

cune dent, on ne voit pas même les vestiges des alvéoles. — Les os des jambes, surtout ceux de la jambe droite, sont un peu courbés, mais la plus grande difformité est dans la colonne vertébrale. La portion que composent les vertèbres des lombes et les deux dernières vertèbres du dos est inclinée à droite: la dixième, la neuvième et la huitième vertèbre dorsales forment une courbure qui retourne à gauche; la septième, la sixième, la cinquième et la quatrième suivent la même direction sur une ligne horizontale; la troisième, la deuxième et la première forment un second contour opposé à celui dont je viens de parler pour rejoindre les vertèbres du cou, qui sont à peu près dans leur position naturelle et sur une même ligne verticale avec la dernière vertèbre des lombes. Le point de la bosse était à l'endroit de la huitième, de la neuvième et de la dixième vertèbre du dos: cette portion de la colonne vertébrale s'écarte en arrière et est contournée de façon que les apophyses transverses du côté droit se présentent en arrière et sont recouvertes par l'extrémité des côtes, qui, étant affaissées les unes sur les autres, se croisent par cette extrémité; ensuite elles touchent le corps des vertèbres en reprenant leur direction en avant. On conçoit aisément combien la poitrine est déformée par les sinuosités de l'épine du dos; le côté gauche est beaucoup plus saillant que le droit et l'épaule droite beaucoup plus élevée que la gauche: *les vertèbres des lombes en s'inclinant du côté droit font baisser le bassin du même côté.* »

Telle est la description faite par Daubenton, page 70. (Description du Cabinet du roi, tome III, de l'*Histoire naturelle de Buffon.* Paris, 1749.)

Nous l'avons reproduite textuellement et nous y ajouterons quelques détails plus précis et intéressant notre sujet sur

lesquels l'attention du naturaliste n'avait pas été appelée.

Cette pièce nous offre en résumé un exemple de scoliose rachitique à convexité dorsale à la région moyenne, avec légère cyphose dorsale. Il n'y a pas, à proprement parler, de courbure de compensation lombaire. La colonne lombaire est simplement inclinée un peu vers la droite.

Le bassin est remarquablement déformé; c'est un type de bassin oblique ovalaire, sans synostose, bien entendu.

Le symphyse pubienne est portée de 2 centimètres vers la gauche; la ligne innominée du côté droit est rectiligne, de sorte que le détroit supérieur présente le côté droit aplati, avec déviation de la symphyse à gauche.

Le diamètre sacro sus-pubien est de	0m,09
— transverse	0 10 5
— *oblique gauche*	0 11
— oblique droit	0 09
Distance *sacro-cotyloïdienne droit*.	0 05
— sacro-cotyloïdienne gauche	0 07

L'excavation et le détroit inférieur sont normaux.

La crête iléopectinée porte des deux côtés, mais surtout à droite, une de ces arêtes saillantes et coupantes signalées par le Pr Depaul sur un certain nombre de bassins rachitiques.

Dans ce cas très remarquable, la déformation pelvienne et l'aplatissement du côté droit du bassin sont dus à ce que la scoliose droite et le raccourcissement du fémur droit noté par Daubenton, transmettaient le poids du tronc sur le côté droit du bassin, où la contre-pression était aussi exagérée par le raccourcissement du membre.

La seconde pièce porte le N° CXXVII.

— Le tronc du squelette d'un bossu.

« Cette partie de squelette vient d'un sujet adulte ; la plupart des os sont attachés les uns aux autres par leurs propres ligaments ; ainsi ils sont dans la situation où la nature les a mis. Les vertèbres des lombes sont renversées en arrière et un peu à gauche de sorte que la colonne qu'elles forment, au lieu d'être verticale, est presque horizontale au-dessus du sacrum. Les trois dernières vertèbres du dos forment un autre sinuosité qui retourne à droite et un peu en avant; les neuvième, huitième, septième et sixième dorsales suivent la même direction; les autres vertèbres du dos avec celles du cou reprennent la ligne verticale, mais cette partie de la colonne ne se trouve pas perpendiculaire au-dessus de l'os sacrum, car, si elle était continuée en bas dans la même direction, elle passerait à près de trois pouces derrière cet os. » (Daubenton, *loc. cit.* page 72.)

Le savant naturaliste a, moins encore que dans l'exemple précédent, décrit la conformation du bassin. Il faut d'ailleurs l'examiner avec soin pour reconnaître qu'il présente quelque déformation.

La cyphose très marquée a peu agi sur le bassin.

On trouve cependant l'aplatissement du sacrum.

Quant à la scoliose elle a amené un raccourcissement dans la distance sacro-cotlyoïdienne gauche, dû à l'inclinaison de la colonne lombaire vers le côté gauche.

La pièce suivante est une des plus caractéristiques que nous ayons rencontrées au point de vue de l'influence de la scoliose rachitique. De plus, son origine démontre l'existence du rachitisme chez les races actuelles de l'extrême Orient.

Le squelette dont nous parlons, provient d'un individu de la race Khâ, d'Attopeu (Laos). Il est inscrit au Muséum sous sous le N° 49. Entrées 1877. Fouilles du Dr J. Harmand.

Le sujet adulte, masculin, présente un rachitisme très marqué et général. Le membre inférieur gauche est plus court que le droit. Il y a une scoliose dorso-lombaire à convexité droite. Les déformations du bassin, qui sont très accusées, dépendent à la fois de la déviation rachidienne et du raccourcissement du membre. Le segment de la colonne vertébrale inférieur à la scoliose transmettait le poids du tronc plus directement sur l'aileron gauche du sacrum; le fémur gauche était plus court, de sorte que la moitié du bassin s'est trouvée comprimée entre les deux forces. Cette moitié a été aplatie, de sorte que nous trouvons une déviation de la symphyse pubienne à droite (0^m,01 5) un bassin oblique ovalaire avec les dimensions suivantes :

Diamètre sacro-sus-pubien.	0^m,06 1/2
— transverse	0 11
— oblique droit	0 10 1/2
— oblique gauche	0 09
Distance sacro-cotyloïde gauche	0 04 1/2
— — droite.	0 06

La contre-pression exercée par le fémur gauche plus court a déformé l'arcade pubienne en repoussant la branche ischio-pubienne gauche en arrière et en haut, de sorte que la distance ischio-coccygienne du côté gauche est de 0^m,04 5 tandis qu'à droite elle est de 7 centimètres. Tout le côté gauche du bassin est moins spacieux que le droit.

De plus, l'influence de la déviation vertébrale inclinant le tronc vers la gauche s'est dénotée en renversant un peu en dehors la fosse iliaque interne gauche qui supportait directement le poids des viscères abdominaux.

En résumé, ce bassin est aplati d'avant en arrière et obliquement de gauche à droite par l'influence combinée de la

déviation vertébrale à gauche et en bas, et du raccourcissement du membre inférieur gauche.

Dans un récent travail[1] de Léopold, de Leipzig, sur lequel nous aurons à revenir, nous trouvons un certain nombre d'exemples comparables aux précédents; en voici le résumé qui comprend neuf exemples réunis par l'auteur lui-même, plus une dizaine d'autres décrits par divers auteurs allemands :

N° 1. — *Recueil de l'Institut pathologique de Leipzig.*
Scoliose droite des vertèbres dorsales, avec un commencement de courbure compensatrice des vertèbres lombaires du côté gauche. Bassin rachitique, asymétrique, considérablement rétréci du côté gauche.

N° 2. — *Recueil de l'Institut pathologique de Leipzig.*
Squelette rachitique avec scoliose droite (commencement de cyphoscoliose) des vertèbres dorsales et scoliose gauche des vertèbres lombaires. Bassin rachitique plat avec rétrécissement de la moitié gauche de l'entrée. Jambe gauche raccourcie.

N° 3. — *Recueil de l'Institut pathologique de Leipzig.*
Squelette entier à scoliose droite des vertèbres dorsales et scoliose gauche des vertèbres lombaires. Bassin rachitique plat, généralement rétréci à un haut degré, avec rétrécissement particulier de la moitié gauche du bassin. Jambe gauche raccourcie.

1. *Das skoliotisch und kyphoskoliotisch rachitische Becken.* Leipzig, 1879.

N° 4. — *Recueil de l'Institut pathologique de Leipzig.*

Squelette rachitique à scoliose droite des vertèbres dorsales et scoliose gauche des vertèbres lombaires. Bassin généralement rétréci à un haut degré, rachitique plat avec diminution essentielle de la moitié gauche de l'entrée.

N° 5. — Scoliose droite des vertèbres dorsales et scoliose gauche des vertèbres lombaires. Bassin considérablement rétréci, simple rachitique plat, écrasé sur le côté gauche.

N° 6. — *Recueil de l'Institut d'accouchement de Leipzig.*

Scoliose droite de la colonne vertébrale dorsale avec scoliose gauche des vertèbres lombaires. Bassin généralement rétréci, rachitique plat, à forme de cœur de carte tronqué, et rétrécissement plus prononcé de la moitié gauche.

N° 7. — *Institut pathologique anatomique de Berlin.*

La pièce porte l'indication suivante : « Pelvis rachitides difformis », et se compose de quatre vertèbres lombaires et du bassin. Les vertèbres lombaires présentent une scoliose à gauche et compensent une scoliose considérable droite des vertèbres dorsales. Le sacrum fait une forte saillie en avant. La ligne innominée est comprimée du côté gauche et présente une courbe du côté droit. Les os iliaques sont déviés en dehors. L'os illiaque gauche est plus relevé.

N° 8. — Scoliose gauche des vertèbres dorsales inférieures et des vertèbres lombaires supérieures. Inclinaison droite compensatrice du sacrum. Bassin généralement rétréci, plat rachitique avec rétrécissement prépondérant de la moitié de gauche.

N° 9. — *Institut pathologique de Berlin.*

Bassin de femme rachitique plat, à entrée rétrécie sur le côté droit et aplati obliquement par suite de scoliose gauche de la vertèbre dorsale du milieu.

Au niveau de la huitième vertèbre dorsale, la colonne vertébrale se fléchit angulairement vers la gauche avec une légère torsion des vertèbres vers la gauche et une légère inflexion en arrière. A partir de l'angle d'écrasement, la portion supérieure de la colonne vertébrale se dirige presque horizontalement en avant et à droite, la portion inférieure formant un arc peu prononcé de lordose compensatrice qui se dirige également vers la droite et en avant. Cette lordose se continue dans le sacrum : il est peu incliné vers la droite ; il est également développé d'un côté et de l'autre. Il s'est produit, par la compensation, une pression et une contre-pression sur le côté droit qui a légèrement rétréci l'entrée du bassin en le déviant vers la gauche. C'est pourquoi la ligne innominée paraît agrandie du côté gauche.

Cas de Klein. — Bassin scoliotique asymétrique (Voir le tableau, page 63).

Huber (*Neve Zeitschr für Geb.*, XIX, 367), décrit un bassin rachitique rétréci obliquement, sans ankylose de la jointure sacro-iliaque, sur le côté du rétrécissement. Il provenait d'une femme difforme, ayant à peine quatre pieds de taille, qui était affligée d'une scoliose considérable vers la gauche, à la région lombaire.

Hohl (*Zur Pathologie des Beckens*, page 38. Taf. V) fait mention d'un bassin rachitique oblique ovalaire à forte scoliose du côté droit au niveau des vertèbres dorsales et déviation des vertèbres lombaires du côté gauche. « Si la figure de ce bassin

representé par Hohl, montre déjà de la ressemblance avec les bassins scoliotiques rachitiques que j'ai décrits, il résulte encore plus de sa description que l'asymétrie du bassin a pris naissance principalement par suite du poids transmis inégalement à cause de la scoliose, et non pas, selon l'hypothèse de Hohl, par suite de dispositions et d'un développement défectueux de l'une des moitiés du bassin; du moins, les raisons pour admettre cette hypothèse font complètement défaut chez Hohl. Bien plus, du côté de la scoliose lombaire, on voit le développement défectueux de tout l'os iliaque et de la moitié du sacrum du côté gauche par suite de la compression du bassin; il y a de plus déviation du sacrum à gauche, de la symphyse à droite ; position relevée et plus droite de l'os iliaque gauche et de toute la partie gauche du bassin.

« En faisant mention d'un second bassin dessiné, Hohl dit seulement que la personne d'une taille de trois pieds et demi, avait une torsion de la colonne vertébrale à gauche. » (Léopold, *loc. cit.*, page 22.)

Bassins de Litzmann (nos 13, 14, 15, 16). *Das schragovale Becken.* (Voir le tableau à la page 63.) — Le bassin décrit par Braun est du plus grand intérêt; son rétrécissement énorme du côté gauche ne peut être attribué très vraisemblament qu'à la déformation rachitique de la colonne vertébrale.

La plus forte torsion de la colonne vertébrale correspond à la sixième vertèbre dorsale vers la droite et à la quatrième vertèbre lombaire vers la gauche.

L'entrée du bassin présente la forme d'un chapeau tricorne-asymétrique. Toute la partie gauche du bassin est fortement comprimée.

Le tableau suivant facilite le coup d'œil des rapports asymétriques de l'entrée des bassins mentionnés.

	KLEIN.	HUBER.	HOHL S. 38.	HOHL S. 81.	LITZMANN				BRAUN.
					n° 13	n° 14	n° 15	n° 16	
Conjuguée vraie.	7,3	7,4	5,4	5.4	7,0	7,3	10,8	9,1	8,7
Diamètre oblique gauche. . .	12,2	8,8	9,0	11,2	12,2	10,8	13,0	12,7	8,0
— — droit. . . .	9,6	11,5	12,5	12,0	13,0	13,5	13,9	11,7	8,0
Dist. sacro-cotyloïde droite .	4,3	—	7,4	—	8,3	9,2	9,5	6,8	—
— — gauche.	7,7	—	3,2	—	6,7	4,7	8,7	8,9	—
Diamètre droit du détroit inférieur.	8,5	8,1	—	12,0	9,9	—	12,3	10,2	9,4
Distance entre les tubérosités ischiatiques . :	12,0	10,8	—	11,2	13,0	—	14,2	11,8	5,6

DESCRIPTION DES DÉFORMATIONS PELVIENNES DANS LES CAS DE SCOLIOSE AVEC RACHITISME.

De l'examen de ces différentes observations de squelettes scoliotiques et rachitiques, il ressort un certain nombre de particularités à mettre en lumière.

Dans ces cas, l'influence est double au point de vue de la déformation du bassin. D'un côté le rachitisme, de l'autre les déviations de la colonne vertébrale agissent simultanément.

« La scoliose rachitique est souvent accompagnée de vices de conformation du bassin, dus à la même cause que la courbure du rachis, à l'altération générale du tissu osseux. » (Bouvier.) Après avoir signalé cette influence générale du rachitisme, Bouvier n'a pas méconnu les modifications particulières du bassin par la déformation même de la tige rachidienne.

« Somme toute, dit-il, les déformations du bassin paraissent dépendre de la manière dont le poids du corps est transmis, à travers le bassin, du rachis aux membres inférieurs. » Mais, dans son livre, l'étude des déformations du bassin est

naturellement secondaire et on y lit peu de détails concernant ce sujet.

Nous trouverons, signalés par divers auteurs, les caractères les plus frappants, observés dans le bassin avec scoliose et rachitisme, mais il faut arriver jusqu'à ces derniers temps pour voir la question étudiée dans ses moindres particularités. C'est encore à Bouvier qu'est due l'importante remarque sur l'influence de la direction prise par la colonne lombaire. « L'influence mécanique des courbures du rachis sur les déformations du bassin appartient, dit-il, spécialement aux courbures des dernières vertèbres lombaires. » (Bouvier. *Leç. cliniques,* page 289.) Sauf de très rares exceptions, cette loi se vérifie par les exemples que nous avons cités, et dans les cas où elle n'est pas observée, c'est qu'il y a eu des conditions spéciales et exagérées soit dans le raccourcissement d'un des membres inférieurs, soit dans l'inclinaison latérale du rachis.

Le bassin est rétréci du côté où s'incline la colonne lombaire. Telle est le fait à retenir.

Les travaux d'obstétrique nous renseignent mieux sur ce sujet.

« Que la colonne lombaire, au lieu d'offrir une convexité exactement médiane, soit au contraire déviée à droite ou à gauche et transmette inégalement au sacrum le poids des parties supérieures du corps, on constatera alors, non seulement une projection exagérée du promontoire, mais encore un déjettement très marqué de cette saillie osseuse vers l'un ou l'autre côté, de telle sorte que les diamètres obliques offriront entre eux une longueur très inégale. » Nous avons vu ces remarques faites par le professeur Depaul (Art. Bassin, *Diction. Encyc.* page 483), vérifiées dans chacune des observations anatomiques qui précèdent. A côté d'elles et comme conséquences directes, il conviendra de noter la diminution dans

l'étendue de la moitié du bassin qui correspond au côté vers lequel s'incline la colonne lombaire.

Cette diminution se traduit aux yeux et à la mensuration

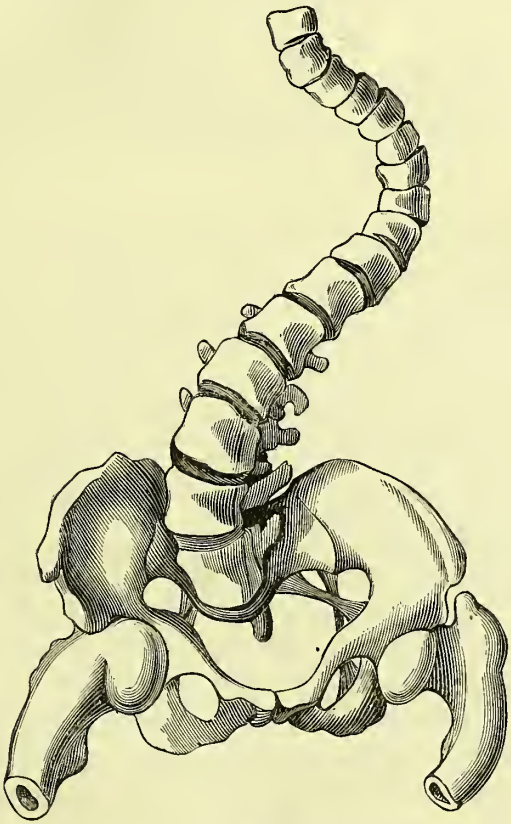

Fig. 4. — Scoliose rachitique.
Déformation du bassin. Dans ce cas le détroit supérieur est notablement rétréci du côté où s'incline la colonne lombaire, etc.

par la courbure plus brusque de la ligne innominée à sa partie postéro-latérale; par une réduction de la distance sacro-

cotyloïdienne correspondante; par une légère déviation de la symphyse vers le côté opposé du bassin.

Ce côté opposé du bassin paraît élargi ; de sorte que le détroit supérieur représente un ovale dont la petite extrémité correspond au côté où s'incline la colonne lombaire.

Dans le travail de Léopold, signalé plus haut, nous avons trouvé une étude minutieuse du bassin scoliotique rachitique, comme on l'appelle en Allemagne, et dont certains points nous paraissent intéressants à faire connaître.

« Si nous observons, dit l'auteur, tous les traits essentiels du bassin scoliotique et rachitique chez l'adulte, nous pouvons établir la forme exacte de l'excavation. L'aire de l'entrée du bassin représente un cœur de carte tronqué et déprimé obliquement avec un aplatissement plus ou moins considérable du côté de la scoliose lombaire et un élargissement de l'autre côté. Le contraire s'observe au détroit inférieur, savoir : élargissement du côté de la scoliose lombaire et rétrécissement du côté opposé (page 10). »

L'asymétrie du bassin se révèle par le caractère suivant : il existe, suivant le P. de Leipzig, une distance plus considérable de l'épine iliaque antérieure et supérieure à la tubérosité ischiatique du côté de la scoliose lombaire, et qui dépend du relèvement, du redressement et de la compression de la moitié correspondante du bassin. « Cette distance plus considérable, est en moyenne de un centimètre et demi comparée à la distance semblable prise du côté opposé. »

L'os iliaque du côté de la scoliose lombaire est plus relevé.

La tubérosité ischiatique est plus courte du côté de la scoliose lombaire.

La distance est plus grande entre les épines iliaques antérieures et supérieures.

L'angle formé par les branches ischio-pubiennes réunies est plus grand que d'habitude.

La conjuguée vraie est raccourcie et varie dans les différents bassins scoliotiques rachitiques (étudiéspar l'auteur) entre $0^m,05$ 1/2 et $0^m,08$ 1/4 en mesure absolue.

Les mesures obliques montrent presque toutes un raccourcissement des distances sur le côté de la scoliose lombaire, et les diamètres obliques diffèrent entre eux à l'entrée du bassin jusqu'à $0^m,02$ 1/2.

De même les distances sacro-cotyloïdiennes varient, d'un côté à l'autre, jusqu'à $0^m,02$ 1/2.

Les distances de l'apophyse épineuse de la cinquième lombaire jusqu'aux deux crêtes iliaques postérieures et supérieures varient jusqu'à $0^m,01$ 3/4.

D'autres mesures montrent presque toujours un déplacement de la symphyse pubienne vers le côté opposé à la scoliose lombaire. Il y a compression de l'entrée du bassin d'avant en arrière et inclinaison du sacrum vers le côté de la scoliose lombaire, de façon que la distance allant de l'extrémité du diamètre transverse au promontoire, est plus petite de 26 pour 100 à 12 pour 100 que du côté opposé (*loc. cit.*, p. 15.)

En résumé, Léopold admet avec raison que les bassins scoliotiques forment un type particulier qu'on peut ranger parmi les bassins obliquement comprimés.

Quelle est la pathogénie de cette déformation du bassin consécutive à la scoliose avec rachitisme?

Au point de vue étiologique de la déformation, on peut faire deux hypothèses. La forme asymétrique avec rachitisme du bassin est naturelle, et la scoliose n'en est qu'une conséquence : ou bien la cause de l'asymétrie du bassin réside dans le raccourcissement d'un des membres inférieurs qui a rendu la colonne vertébrale scoliotique.

Quant à la première hypothèse, Léopold ne l'admet pas. Il est d'avis que la scoliose est l'état primitif et la déformation du bassin la conséquence. Pourtant il ne veut pas dire qu'il ne puisse pas exister des bassins rachitiques et scoliotiques présentant une disposition originelle défectueuse du sacrum et dont le développement n'ait pu se faire : mais il faudrait d'abord découvrir ces bassins et les décrire.

L'explication de la pathogénie de la déformation pelvienne dans la scoliose rachitique, nous semble donc encore liée à la connaissance des conditions particulières de transmission du poids du tronc, suivant une direction régie par la déviation rachidienne. La question peut se compliquer de différents autres éléments. Ainsi, par exemple, le rachitisme sera plus prononcé d'un côté que de l'autre, un des membres inférieurs aura subi un arrêt de développement plus complet.

Le plus souvent on constate que la colonne lombaire s'incline du côté du membre le plus court, et, selon toute apparence, dans quelques cas, c'est le raccourcissement rachitique d'un membre qui détermine le sens de l'inclinaison de la colonne lombaire. Si l'on se reporte, en effet, à l'époque de l'apparition des phénomènes du rachitisme et à l'ordre de succession des déformations qui surviennent, on sera amené à adopter cette idée. Il faut cependant se garder d'opinions trop exclusives en ces matières, car le rachitisme agit de façons bien différentes d'un cas à l'autre, et, d'ailleurs, les observations directes à ce sujet font défaut.

Dans les faits où les membres inférieurs sont indemnes ou dans ceux moins rares où ils sont assez peu et symétriquement déformés, il est possible de se rendre plus facilement compte de la pathogénie de la déformation.

Sous l'influence générale du rachitisme, la déviation vertébrale se produit le plus souvent à la région dorsale. La colonne

s'incurve latéralement, faisant une saillie à convexité droite dans la généralité des cas (Bouvier, Guérin). La courbure lombaire est, le plus souvent au début, une simple courbure de compensation pour la déviation dorsale. Dans les premiers temps de la maladie, il suffit d'une inclinaison peu prononcée des dernières vertèbres lombaires en sens inverse de la saillie dorsale, pour maintenir le haut de la colonne vertébrale dans la verticale du centre de gravité. Le premier degré de la déviation lombaire consiste en une simple flexion latérale physiologique. Par le fait de cette inclinaison, l'angle sacro-vertébral se dirige en bas et du même côté que la colonne lombaire. La pression étant toujours croissante à mesure que l'inclinaison lombaire s'accentue, les dernières vertèbres arrivent à s'appliquer parfois contre la portion postérieure de l'os iliaque correspondant. L'apophyse articulaire de la cinquième lombaire du côté incliné finit par se relever et s'appuyer directement sur le bord postérieur de l'os iliaque : la déformation du bassin a lieu, dans ce cas, en partie directement sous l'influence de la pression que transmet la colonne sur l'aile iliaque, et en partie aussi par l'intermédiaire de la déviation du sacrum. Celui-ci est dévié dans la direction qui continue celle que la colonne lombaire a prise. Lorsque la déviation rachidienne en est arrivée à ce point, d'autres conditions puissantes pour déformer le bassin apparaissent. Les viscères abdominaux appuient sur la fosse iliaque interne, surtout du côté opposé à l'inclinaison lombaire : la fosse iliaque de ce côté est plus déjetée en dehors. Au contraire, celle du côté où penchent les vertèbres lombaires est quelquefois relevée et recourbée en dedans, rappelant la forme d'oublie signalée par Depaul. Dans certains cas il faut tenir compte des conditions spéciales que la déviation rachidienne très prononcée fait naître ; ainsi l'extrémité antérieure des dernières côtes peut descendre jus-

qu'au-dessus de l'aire du détroit supérieur, de façon à reposer plus ou moins directement sur la crête iliaque, surtout dans l'exercice de certains mouvements particuliers, tels que la marche et l'inclinaison du tronc en avant. Enfin, la contraction musculaire interviendra dans la déformation.

Le bassin donne attache, en effet, à un grand nombre de muscles puissants, muscles de l'abdomen, sacro-lombaires, fessiers, etc. : par suite de la déformation rachitique du squelette et de la déviation vertébrale, leurs conditions d'action habituelle sont modifiées, et les dispositions nouvelles suivant lesquelles ils agissent dans ces cas doivent entrer en ligne de compte dans la production ou, tout au moins, dans l'exagération des déformations observées.

L'action des muscles vient encore s'ajouter à celle du poids du tronc et de la contre-pression du membre inférieur pour amener un certain degré de rotation de la partie inférieure de l'os iliaque autour d'un axe antéro-postérieur. De cette combinaison d'actions résultent les déformations du détroit inférieur qui ont été signalées.

Toutes ces diverses causes réunies interviennent dans la pathogénie du bassin scoliotique rachitique, et on comprend l'étendue de la déformation dans certains cas, quand on considère, avec P. Dubois, « d'une part, que la région où siège la dépression a très peu de hauteur, et, d'autre part, que la tête du fémur, cause partielle de la viciation, en comprime presque toute l'étendue. Le raccourcissement porte donc à la fois sur tous les diamètres obliques, c'est-à-dire sur ceux du détroit supérieur, de l'excavation et du détroit périnéal. Ce dernier, toutefois, est généralement moins altéré que les autres, parce que la partie inférieure de l'ischion se soustrait davantage à l'action compressive de la tête fémorale ».

CONSÉQUENCES PRATIQUES

Nous étudierons au point de vue pratique ce qui a trait aux déformations amenées par la scoliose.

1° *Scoliose non rachitique.* — Rappelons seulement que dans certains cas de scoliose non rachitique, la saillie des vertèbres dans l'abdomen, la réduction dans la hauteur de la cavité abdominale, peuvent amener des troubles durant la gestation; de même les vices de direction et de conformation du sacrum pourront donner lieu à des complications qui réclament des soins particuliers. Mais les inconvénients sont surtout appréciables dans les cas de scoliose rachitique.

2° *Scoliose rachitique.* — Pendant la gestation, il pourra survenir des inconvénients plus ou moins graves dépendant de la viciation rachitique du bassin, tels que les changements dans la direction de l'utérus dans les premiers temps de son développement; le rétrécissement du détroit supérieur, la diminution dans la capacité de l'excavation pourront devenir des causes actives pour la production d'un avortement. Après les premiers mois, ces mêmes causes, aidées encore par l'action de la déviation de la colonne vertébrale, donnent lieu à des obliquités plus ou moins prononcées avec leurs conséquences. La cessation prématurée de la grossesse pourra être plus fréquemment constatée que d'habitude.

Nous ne devons pas nous étendre ici sur les considérations auxquelles la conformation rachitique du bassin donne lieu : ce que nous devons rappeler spécialement, c'est l'influence propre de la scoliose dans ce cas. On a vu qu'elle se manifestait surtout par un aplatissement d'un côté du bassin tel, que la

distance sacro-cotyloïdienne de ce côté au lieu de mesurer 8 à 9 centimètres, n'atteindra plus qu'une longueur bien moindre, puisque dans certains cas on la voit bornée à quelques millimètres, l'autre côté du bassin présentant une ampleur plus considérable, quel que soit du reste le degré absolu du rachitisme.

Ce caractère est le plus important en pratique, et on comprend de quelle utilité doit être la connaissance exacte du siège du rétrécissement d'un côté ou de l'autre, soit que l'on doive faciliter la terminaison d'un accouchement spontané à terme ou avant terme, ou intervenir pour délivrer la femme artificiellement.

Dans les bassins scoliotiques rachitiques, on rencontrera dans certains cas des difficultés très grandes, suivant la direction que prendra l'extrémité fœtale au niveau du détroit supérieur. Supposons par exemple une présentation du sommet fléchi : si l'occiput correspond au côté rétréci par la scoliose on pourra se trouver en présence d'un accouchement des plus laborieux, quelquefois même impossible sans intervention plus ou moins grave chez une femme qui, dans des couches précédentes, aura été délivrée sans difficultés très notables, alors que la grosse extrémité céphalique occupait le côté opposé du bassin.

De même encore si on intervient par une application de forceps, ou si l'on fait une extraction par le siège[1], il sera utile d'engager l'extrémité la plus volumineuse dans la moitié latérale la moins rétrécie.

Dans nombre d'autres circonstances encore, cette connaissance exacte de la déformation scoliotique aurait la plus grande valeur.

1. Voir thèse Champetier de Ribes, Paris 1879. Observation II.

Peut-on arriver facilement au diagnostic ? Si le bassin oblique ovalaire, type de Nœgele, passe le plus souvent inaperçu sur la femme vivante, la variété du bassin oblique ovalaire dont nous nous occupons maintenant sera bien plus facilement reconnue. L'aspect seul de la femme éveillera l'attention du côté de la conformation de son bassin. On reconnaîtra les influences plus ou moins marquées du rachitisme. Mais, de plus, il faudra établir la part d'action de la scoliose et s'assurer de la déformation qu'elle aura produite. Nous avons signalé déjà les principaux caractères qui sont liés à cette déformation spéciale du bassin ; il faudra s'appliquer à les constater. Guidé par l'examen du tronc de la malade qui aura permis de distinguer quels sont le siège et la direction de la courbure scoliotique dominante, on portera ensuite ses recherches du côté de la région lombaire inférieure, par la palpation soigneusement faite à la région postérieure du tronc et du côté de l'abdomen. On se rendra ainsi compte de la déviation lombaire que nous avons vue être la plus importante au sujet de l'appréciation de la déformation du bassin. Outre l'examen par la palpation, on devra faire la mensuration suivante : on mesurera la longueur étendue du sommet de l'apophyse épineuse de la cinquième vertèbre lombaire aux deux crêtes iliaques postérieure et supérieure. Cette distance sera plus courte de un à plusieurs centimètres du côté où le bassin offre l'aplatissement scoliotique.

Dans l'immense majorité des cas, on pourra être à peu près certain que le côté du bassin qui offrira le rétrécissement le plus marqué, sera celui vers lequel la colonne lombaire s'inclinera.

Naturellement le toucher vaginal devra aussi être employé d'une façon complète et méthodique : il permettra de reconnaître de quel côté s'incline l'angle sacro-vertébral ; il renseignera encore au sujet d'une déformation possible de la pre-

mière pièce du sacrum faisant saillie du côté de l'inclinaison lombaire.

Le promontoire dans ce cas proéminera sur le côté et offrira des modifications dans sa forme ordinaire, par suite de l'inclinaison et de la torsion du bord antérieur de la première vertèbre sacrée.

La direction de la partie inférieure du sacrum, prolongeant ordinairement celle qui est prise par la colonne lombaire, devra être recherchée.

La déviation de la symphyse pubienne vers le côté opposé à la scoliose, d'ailleurs peu marquée généralement, sera ordinairement difficile à apprécier à cause des déformations étendues aux diverses parties du squelette. Les procédés d'investigation connus ne donneront pas leurs résultats habituels.

L'exploration du détroit supérieur étant faite et le degré du retrécissement rachitique d'avant en arrière et un peu obliquement étant reconnu, comme dans les cas de rachitisme ordinaires, il faudra se rendre compte des déformations asymétriques dues à la scoliose.

Diverses mensurations seront pratiquées. La distance de l'épine iliaque antérieure et supérieure à la tubérosité ischiatique varie d'un côté à l'autre ; elle est plus grande de $0^m,01$ à $0^m,01$ 1/2 du côté où le détroit supérieur se trouve rétréci.

Léopold explique cet allongement par le redressement de l'os iliaque vers lequel s'incline la colonne lombaire.

La distance entre les épines iliaques antérieure et supérieure est agrandie relativement; c'est-à-dire qu'on la trouve supérieure à celle que présenteraient des bassins rachitiques au même degré, mais sans scoliose.

Le détroit inférieur est déformé du fait de la scoliose; mais nous rappellerons ici que le côté du bassin qui est le plus large au détroit inférieur est celui qui correspond au côté de la

scoliose lombaire, c'est-à-dire que l'influence de la déviation vertébrale agit de deux façons opposées au niveau du détroit supérieur et au niveau du détroit inférieur. Prenons le cas le plus commun : la scoliose lombaire est à convexité gauche; le bassin sera rétréci dans sa moitié gauche au niveau du détroit supérieur, mais au contraire la moitié gauche du détroit inférieur sera plus spacieuse. On trouve alors que la tubérosité ischiatique est plus courte, et que la branche ischio-pubienne est relevée de façon à agrandir l'angle sous-pubien. De ces dispositions résulte une ampleur relative de l'excavation et du détroit inférieur du côté de la scoliose lombaire.

Toutes ces recherches permettront d'établir les particularités de forme dues à la scoliose ; elles sont utiles à spécifier, mais il faut reconnaître que si on les compare aux déformations liées directement au rachitisme, elles paraîtront secondaires.

Dans les cas de scoliose avec rachitisme, c'est surtout le degré de rachitisme qui influe sur la marche de la grossesse et sur la production des difficultés pendant le travail; c'est lui encore qui devra principalement guider dans l'intervention obstétricale.

On comprend la variété des complications et la diversité des traitements suivant le degré des déformations. — Les rappeler ici serait reproduire l'histoire des rétrécissements rachitiques et de leurs indications.

Nous nous bornerons à faire remarquer que, chez les femmes rachitiques et scoliotiques, il faut tenir compte et du degré de rachitisme et de la déformation spéciale imprimée au bassin par la déviation de la colonne vertébrale, cette dernière connaissance établie par le diagnostic pouvant être à un moment donné fort importante pour la bonne direction des manœuvres opératoires.

Les phénomènes cliniques que l'on observe dans le cas de scoliose rachitique ne se prêtent pas facilement à une étude d'ensemble, comme on peut le voir dans les observations suivantes[1].

1er *Fait.* — Mme V..., rue Cour-des-Aides, âgée de vingt-quatre ans. Incurvation de la colonne vertébrale au niveau de la région dorsale; taille petite sans altération des membres, appelé pour l'accoucher au mois de novembre 1856. Rétrécissement du bassin portant surtout sur le diamètre antéro-postérieur qui ne mesurait que huit centimètres. Applications multiples du forceps avant mon arrivée. Embryotomie, grandes difficultés. La femme meurt 56 heures après.

2e *Fait.* — En avril 1864, mon père me fait appeler au Bouscat pour l'aider à accoucher Mme L. Incurvation de la colonne vertébrale : rachitisme complet. Rétrécissement du bassin, 0m,09 dans le diamètre antéro-postérieur. Insuccès du forceps. Version podalique pour remplacer la craniotomie; grandes difficultés, mais résultat favorable pour la mère.

3e *Fait.* — Fille de trente ans, naine, dont la taille ne dépasse pas 1m, 04, ayant une tête volumineuse, des bras et des jambes très courts; de plus, une gibbosité très prononcée. (Voir observ., page 79.)

4e *Fait.* — Mme M... est âgée de vingt-huit ans. Taille, 1 mètre; déviation latérale de la colonne vertébrale. Jambes courtes, cambrées, bassin petit, aplati d'avant en arrière. Enceinte une première fois. Application du forceps sans succès.

1. La série de faits que nous relatons ici, nous a été communiquée par le Dr Ch. Dubreuilh de Bordeaux qui les a recueillis dans sa pratique : nous lui exprimons ici notre sincère gratitude et nos remerciements.

Je suis appelé par un confrère. Je tente la version, la tête reste au-dessus du détroit supérieur ne pouvant franchir le rétrécissement. Extraction à l'aide du crochet. Rétablissement rapide de la malade.

Enceinte de nouveau, Mme M. vint me consulter dans mon cabinet. Elle était à cinq mois de grossesse. Son bassin fut mesuré avec soin. Le diamètre antéro-postérieur mesure 0^m^,09. Le détroit supérieur a la forme d'un huit de chiffre. L'excavation et le détroit inférieur ne présentent rien d'anormal.

Accouchement prématuré à huit mois. Utérus fortement en antéversion très volumineux. L'opération au moyen de l'éponge préparée est faite le 4 juin à dix heures du matin. Les contractions s'accentuent dans l'après-midi, écoulement des eaux à sept heures du soir. L'éponge devenue très volumineuse avait produit un effet rapide. Le col est complètement dilaté à onze heures du soir, mais la tête reste au-dessus du détroit supérieur malgré de fortes contractions et ne s'engage pas. Version rapidement faite, le sommet résiste à tous les efforts, enfin le doigt appliqué sur le maxillaire inférieur fait basculer la tête. Enfant mort, il était à peine de huit mois, avait le volume d'un enfant à terme.

Le diamètre occipito-mentonnier mesurait 0^m^,12, le diamètre occipito-frontal 0^m^,11, le diamètre bi-pariétal 0^m^,09.

5e *Fait.* — Le 11 mars 1878, j'était appelé à Arcachon par les Drs Bonnal et Hameau. Voici ce dont il s'agit, m'écrivait le docteur Bonual : « Une jeune fille de 18 ans, rachitique à « l'excès, bossue, tordue en forme d' S est enceinte ; la gros- « sesse remonte à 4 mois; le bassin est devié et au toucher « les diamètres nous ont paru étroits : que faut-il faire? »

Je me trouve le lendemain à Arcachon avec mes honorables confrères en présence d'une jeune fille de 18 ans grosse de

4 mois, rachitique, n'ayant jamais pu marcher depuis plus de 15 ans et ayant toujours été promenée sur une petite voiture. Ankylose des genoux et des articulations coxo-fémorales avec cicatrices de maladies osseuses suppurées autour de l'articulation coxo-fémorale gauche. Incurvation de la colonne vertébrale à la région dorsale. — Taille 1m,20.

Membre pelvien	0m,60	Longueur.
Cuisse	0 25	
Jambe	0 35	
Espace intertrochantérien-antérieur		0m,34
Diamètre lumbo-pubien		0 15
Diamètre sacro-pubien mesuré de l'angle sacro-vertébral au pubis avec le pelvimètre Van Huevel		0 08
Épaisseur du pubis		0 02
Rétrécissement de		0 06

L'accouchement prématuré n'étant pas possible, l'avortement est provoqué. L'éponge préparée introduite dans la cavité cervicale a amené la dilation progressive du col et la sortie totale du fœtus et délivre 36 heures après. Fœtus bien conformé, nul accident consécutif; la jeune fille s'est complètement rétablie.

6me *Fait.* — Le 26 juin 1878, je suis appelé dans une petite ville de la Gironde par deux de mes confrères afin d'accoucher Mme X, jeune femme de 22 ans, petite rachitique, colonne vertébrale déviée latéralement dans la région dorsale, arrivée au septième mois de la grossesse.

La mensuration du bassin démontre un retrécissement de 0m,09 dans le diamètre antéro-postérieur avec un renversement d'avant en arrière de l'angle formé par la jonction de la colonne lombaire avec la base du sacrum. Bassin un peu oblique ovalaire. Je propose pour avoir un enfant vivant l'ac-

couchement prématuré qui est immédiatement accepté et une éponge préparée provoque les contractions. Cette jeune dame accouche 18 heures après d'une fille vivante.

Une fille de trente ans, naine, dont la taille ne dépasse pas 1m,04, ayant une tête très volumineuse, des bras et des jambes très courts; de plus, une gibbosité très prononcée, était devenue enceinte et était proche du terme de sa grossesse, lorsqu'elle se trouva prise tout à coup des premières douleurs de l'enfantement. C'était à la campagne, au fond du Médoc; on appelle aussitôt une sage-femme, qui reconnaît une présentation par les pieds. Elle opéra la traction de l'enfant, dont le corps vint assez facilement, mais il lui fut impossible de faire sortir la tête. Le lendemain matin, on appela un médecin, qui, malgré l'emploi du forceps n'est pas plus heureux; il enleva seulement le placenta. A midi, voyant que tous les efforts étaient inutiles et que la malade était au plus mal, on la fit partir dans une voiture pour Bordeaux, ou elle arriva à onze heures du soir à la Maternité. Le corps de l'enfant, qui au départ ne tenait à la tête que par quelques lambeaux de chair; en était entièrement séparé à l'arrivée à l'hospice. Cette malheureuse fille était mourante; on lui fit prendre du bouillon et du vin chaud, qui la ranimèrent un peu; en sorte que, lorsque je la vis, vers minuit, elle avait repris ses sens, et put me raconter tout ce qui s'était passé. Comme l'enfant était sorti du corps de la mère depuis deux jours, il était putréfié et exhalait une odeur infecte. Le ventre de la mère était ballonné et présentait deux tumeurs bien distinctes; l'une due à la matrice, qui n'était pas revenue sur elle-même; l'autre produite par la vessie fortement distendue. Je commençai par vider la vessie; puis j'introduisis la main dans le vagin pour aller chercher la tête de l'enfant; je rencontrai d'abord une tumeur formée par l'angle sacro-vertébral, qui semblait fermer entièrement l'orifice du vagin; en suivant le contour de celui-ci, j'arrivai, à travers un conduit sinueux, à l'orifice de la matrice, où pendaient des lambeaux de chair; cherchant alors le maxillaire inférieur pour l'accrocher avec le doigt, afin de ramener la tête au dehors, je le trouvai brisé et, obligé de renoncer à ce moyen, je cherchai à tourner la tête, ce que je ne pus faire qu'avec beaucoup de peine et à l'aide d'un crochet mousse, j'en fis l'extraction après avoir préalablement vidé le crâne.

La matrice revint sur elle-même; je fis des injections avec l'eau chlorurée et avec des émollients; je donnai du bouillon à la malade, et lui fis mettre des cataplasmes sur le ventre. Le lendemain elle allait assez bien, mais le pouls était faible et il y avait de la fièvre. La nuit suivante son état

paraissait continuer à s'améliorer jusqu'à trois heures du matin, quand tout à coup, vers cinq heures, elle expira, sans donner aucun signe de souffrance.

Elle a dû succomber aux suites de couches et à l'épuisement produit par la souffrance, par la perte considérable de sang qu'elle avait faite, et par la souffrance qu'a dû lui faire éprouver le cahotement de la voiture pendant un voyage de douze heures.

L'autopsie n'a montré aucune trace d'inflammation dans les organes internes; il y avait seulement un épanchement de sérosité dans le péritoine et le tissu cellulaire environnant; l'utérus était rempli d'une bouillie noire et infecte, mais il n'y avait de déchirure ni dans le vagin, ni dans la matrice. Je pris avec grand soin les dimensions des deux bassins : le grand n'offrait rien de bien remarquable, mais le petit était tout déformé et très étroit.

Le premier avait son diamètre antéro-postérieur, de $0^m,18$, au lieu de $0^m,20$ qu'il a à l'état normal; le diamètre transverse, de $0^m,20$, au lieu de $0^m,24$; l'oblique, de $0^m,23$, au lieu de $0^m,27$.

Quant au petit bassin, ses diamètres étaient : l'antéro-postérieur, de $0^m,6$ 1/2, au lieu de $0^m,11$; le transverse, de $0^m,9$, au lieu de $0^m,13$; l'oblique de $0^m,8$, au lieu de $0^m,12$.

Si on eût envoyé cette femme à la Maternité, on aurait pû la sauver, peut-être même l'enfant, par un accouchement prématuré.

Observation recueillie dans le service de M. le Dr Flornoy, chirurgien en chef de la Maternité de Bordeaux. — Communiquée par MM. Dèche et Chambrelent, internes des hôpitaux.

Mathilde Marien, âgée de vingt-sept ans, exerçant la profession de chemisière, entrée à la Maternité, le 25 novembre 1879. Cette grossesse n'est pas tout à fait de huit mois. Cette femme est de toute petite taille et bossue, le sternum fait une saillie en avant; l'état général est mauvais, l'aspect chlorotique. Enfin la malade présente un anasarque généralisé, la respiration est difficile et le moindre mouvement essouffle cette jeune femme. On pratique le toucher et l'on trouve que le col est effacé, mais on ne peut atteindre la partie fœtale, le bassin ne présente rien d'anormal. L'analyse des urines donne une quantité d'albumine telle, que le coagulum obtenu par l'acide nitrique emplit toute l'éprouvette. Le 26, à six heures du matin, on pratique le toucher et l'on trouve une dilatation de l'étendue d'une pièce de 5 francs, la partie n'est pas encore engagée jusqu'à présent. La malade n'a pas beaucoup souffert, le liquide s'est écoulé, l'auscultation ne donne aucun résultat; vers sept heures et demie les douleurs se rap-

prochent, les contractions reviennent à peu près toutes les cinq minutes et durent trente secondes environ. Les parties génitales sont très œdématiées, on pratique quelques mouchetures. Le fœtus descend dans l'excavation, le front est au centre du bassin et le nez est dirigé vers la symphyse sacro-iliaque droite; à neuf heures et demie le mouvement d'extension n'est pas accompli, vers dix heures le front est à la vulve, sa situation est transversale, il est tourné vers la branche ischio-pubienne gauche, la face et les épaules se dégagent transversalement, le placenta décollé est rejeté en même temps que le fœtus.

On fait prendre à la malade 50 centigrammes d'ergot de seigle, pas d'hémorragie, l'utérus revient assez vite sur lui-même.

Le 27. L'œdème des parties génitales est diminué, l'oppression est la même, dans l'après-midi, la malade a un frisson qui dure une demi-heure. L'écoulement lochial est jaunâtre. Prescription : régime lacté, chiendent avec 4 grammes de nitrate de potasse pour 1,000 grammes d'eau.

Température 37°6
Pouls 144.

Le 28. La malade a dormi un peu dans la nuit, elle est toujours très oppressée, l'ascite semble augmenter.

La prescription est la même que celle de la veille, on y ajoute 40 grammes d'eau-de-vie allemande, les lochies sont guinol sanentes.

Température 36°4 matin.
» 38°8 soir.
Pouls 110 matin.
» 130 soir.

Le 29. L'albumine est en moindre quantité dans les urines, l'oppression est extrême, la face se cyanose.

On répète la purgation.

Température 39°6 matin.
» 40°2 soir.
Pouls 142 matin.
» 148 soir.

Le 30. L'oppression augmente, on est obligé d'asseoir la malade qui est sans cesse en mouvement, de telle sorte qu'elle ne peut conserver le thermomètre; le pouls est tellement fréquent que l'on ne peut le compter; à 8 heures du matin ponction de l'abdomen. Il s'écoule environ trois litres de liquide ascitique très clair, mais la malade ayant eu une syncope on suspend l'opération. A 3 heures du soir, la malade meurt. L'enfant était mort né, mais sans macération. La longueur du cordon était de 0m,57. Le placenta pesait 590 grammes. L'enfant pesait 1 kilogr. 810 et avait une longueur de 0m,40.

Température 39°8 matin.
» 40°6 soir.
Pouls 140 matin.
» 132 soir.
Respiration 53 matin.
» 51 soir.

A l'autopsie de la mère on trouve une ascite énorme, un hydropéricarde et un hydrothorax double. Le cœur est sain, légèrement hypertrophié à gauche, les reins sont volumineux sans lésion visible à l'œil nu. L'examen microscopique n'a pas été fait.

Le bassin offre les dimensions suivantes :

Détroit supérieur :	Diamètre sacro-pubien. . .	0m,08
	— transverse. . . .	0 12
	— oblique	0 11 1/2

La symphyse n'est pas déviée.

Distance sacro-cotyloïdienne gauche	0m,05
— — droite	0 07
Détroit inférieur : Diamètre coccy pubien. . .	0 08
— transverse	0 09 1/2
— oblique	0 10

Les membres sont symétriques et non déformés.

La colonne vertébrale offre une scoliose en S, convexité dorsale droite dont la flèche est de 0m,19, convexité lombaire gauche.

Aplatissement de la partie gauche du bassin.

CHAPITRE III

Influence de la cyphose sur la conformation du bassin.

On donne le nom de cyphose à une déviation de la colonne vertébrale dans le sens antéro-postérieur, formant une courbure ou un angle plus ou moins aigu dont la convexité ou le sommet correspond à la partie postérieure du tronc.

La cyphose est encore appelée voussure, dos voûté, lorsqu'elle est étendue à une grande partie de la colonne vertébrale et d'un degré moyen. Dans ce cas la colonne rachidienne, depuis les vertèbres dorsales supérieuresj usqu'au sacrum, peut n'offrir qu'une seule courbure à convexité postérieure régulière.

Cette forme est celle qui a le moins d'action sur le bassin.

Si, au contraire, la cyphose est circonscrite et très prononcée (cyphose angulaire), elle produit une bosse, une gibbosité saillante. Ce genre de cyphose est plus spécialement dû à l'existence du mal de Pott : or, si on remarque que, d'une part, l'apparition de cette maladie survient souvent au moment de l'adolescence, alors que le bassin est encore facile à déformer et que, d'autre part, il n'y a pas ordinairement de lésion concomitante pouvant ajouter son action à celle du mal vertébral, on comprendra que l'influence propre de la cyphose ait été surtout

étudiée dans ces conditions particulières. Les recherches faites sur les déformations du bassin chez les cyphotiques ont en effet plus spécialement porté sur des cas de cyphose due au mal de Pott survenu dans l'enfance ou l'adolescence.

Les caractères imprimés par cette lésion sur la forme du bassin ont pu être très exactement reconnus dans ces conditions. Encore faut-il faire remarquer que la cyphose de la partie supérieure de la colonne vertébrale n'exerce pas une influence notable sur la position et sur la forme du bassin : tandis qu'au contraire, lorsque la courbure pathologique occupe les régions dorso-lombaire, lombaire ou lombo-sacrée, les déformations propres à l'influence cyphotique apparaissent d'une manière très évidente.

Les cas dans lesquels le bassin est exposé à des déformations tenant seulement à l'existence d'une cyphose par mal de Pott sont assez rares.

C'est par la description des faits de ce genre que l'on a pu établir les caractères du bassin cyphotique. Mais le plus souvent la cyphose n'existe pas seule chez la malade observée. — Au lieu d'être due à un mal vertébral accidentel (carie, tubercules, etc.), la déviation cyphotique peut être sous la dépendance du rachitisme, et alors de nouvelles conditions interviennent dont il faut tenir compte et sur lesquelles nous reviendrons plus loin.

Dans bien des cas encore, en même temps que la cyphose, existeront d'autres déviations de la colonne vertébrale, et particulièrement des déviations latérales. Enfin le bassin peut être soumis à d'autres influences capables d'amener des déformations complexes, telles que celles provenant d'une luxation coxo-fémorale par exemple : ou bien il peut être lui-même le siège d'altérations telles qu'une synarthrose sacro-iliaque (voir un cas, traduction Danyau, 1840. Des vices de conformation du

bassin et principalement du rétrécissement oblique par Nægele) ou une carie du sacrum.

Nous étudierons donc d'abord l'influence de la cyphose sur la conformation du bassin, alors qu'elle existe seule et qu'elle est indépendante du rachitisme. — Les déformations subies par le bassin étant bien établies, nous pourrons ensuite rechercher les modifications nouvelles apportées par d'autres lésions compliquant la cyphose et voir comment les caractères propres à celle-ci subissent divers changements à cause des conditions particulières surajoutées.

Avant de commencer l'étude des déformations cyphotiques du bassin, nous avons à prouver ce que nous avons dit plus haut, à savoir que la cyphose des régions supérieures de la colonne vertébrale n'exerce qu'une influence légère ou nulle sur la forme du bassin, tandis que la cyphose des régions dorso-lombaire et lombo-sacrée s'accompagne de déformations caractéristiques.

A l'appui de cette assertion, nous citons les deux exemples suivants que nous avons vus au musée Dupuytren.

CYPHOSES DORSALES N'AYANT PAS AMENÉ DE DÉFORMATIONS DU COTÉ DU BASSIN

N° 533 C. (Musée Dupuytren). — Cyphose à angle droit avec un léger mouvement de rotation de la colonne vertébrale à droite au-dessus du siège de la lésion osseuse qui est limitée aux 7e, 8e, 9e vertèbres dorsales. — Au-dessous, la colonne est normale. Le bassin est hypertrophié ; il offre un changement très notable dans sa direction. La partie antérieure du bassin est relevée. Le plan du détroit supérieur forme un angle droit

avec la direction des vertèbres lombaires inférieures. La forme du détroit supérieur est triangulaire. Le sacrum est plus concave que normalement. Le bassin est légèrement rétréci transversalement au niveau du détroit supérieur. L'excavation et le détroit inférieur sont grands.

N° 532. (Musée Dupuytren.) — Cyphose dorsale légère avec scoliose dorso-lombaire à gauche.

L'influence de la cyphose a été nulle. Il y a seulement une légère saillie du promontoire à gauche et en avant : sauf cette minime déformation due à l'inclinaison de la colonne lombaire, le bassin est normal.

Nous pouvons maintenant étudier les déformations qui se présentent quand la cyphose siège au-dessous de la région dorsale supérieure ou moyenne.

A. — *Influence de la cyphose pure.*

Dans cette partie de notre travail nous mettrons largement à contribution la thèse si remarquable de M. le Dr Chantreuil [1]. C'est à elle que l'on doit la vulgarisation en France de cette question relativement nouvelle.

Depuis 1869, ce distingué maître a publié de nouveaux faits intéressants sur cette question ; nous profiterons des renseignements qu'il a bien voulu nous communiquer et dont nous lui exprimons ici toute notre gratitude.

La connaissance des véritables influences de la déviation cyphotique du rachis sur la forme du bassin n'a commencé à s'établir que depuis une cinquantaine d'années. Herbiniaux (1782), Saudifort (1793), Crève (1795), Stein (1805) avaient

1. Chantreuil, *Étude sur les déformations du bassin chez les cyphotiques.* Thèse doct. 1869.

signalé certaines particularités observées du côté du bassin dans les déviations vertébrales. On connaissait au début de ce siècle, l'augmentation du diamètre droit du détroit supérieur sous l'influence de la cyphose. Jorg, de Leipzig (1810), signalait aussi le retrait du sacrum en haut et en arrière. Cependant on ignorait encore un nombre considérable des particularités présentées par le bassin cyphotique et bien des erreurs se glissaient dans les descriptions données. Il suffit en effet de lire un travail publié à Leipzig sur les déformations de l'épine dorsale et du bassin par Choulant en 1818, pour voir que, si certains caractères du bassin cyphotique étaient connus, des erreurs sérieuses étaient encore admises. « Ainsi, dit l'auteur (page 20), la cyphose des vertèbres lombaires aplatit le plus souvent le sacrum et ne fait point saillir en avant le promontoire et le coccyx ; elle constituera donc un bassin ample où l'accouchement sera facile et souvent très précipité. »

Ailleurs nous lisons : « S'il y a une cyphose dans la partie supérieure de la colonne, le sacrum et le coccyx seront plus excavés et par suite le bassin courbé, étroit à l'entrée et à la sortie, ample dans l'excavation, conformation très dangereuse.

« Si la cyphose occupe la partie inférieure de l'épine, le bassin ne sera pas assez courbé, il sera large à l'entrée et à la sortie, moins spacieux dans l'excavation, mais en somme ce bassin sera grand » (p. 19).

Ces assertions sont très discutables et ne s'accordent pas entièrement avec la description du bassin cyphotique telle qu'elle est admise aujourd'hui.

Aussi peut-on dire que Rokitansky est le premier qui reproduisit exactement les traits du bassin cyphotique, et encore ne les a-t-il pas tous vus. Voici ce qu'il écrit[1].

1. *Lehrbuch der path. Anatomie* Wien, 1850, p. 171.

« Le bassin des cyphotiques est en général très spacieux et sa hauteur considérable; au premier coup d'œil on s'aperçoit que le diamètre droit du détroit supérieur est plus grand que dans l'état normal ; l'inclinaison du bassin est variable avec la position de la gibbosité ; elle augmente, si celle-ci est située dans la région dorsale, même à la partie inférieure de cette région. Cet état du bassin dépend en grande partie de l'étroitesse de la cavité abdominale, de sa forte inclinaison en avant, et surtout de la lordose compensatrice. L'angle de la gibbosité se compose de deux côtés : l'un supérieur et l'autre inférieur ; suivant que l'action compensatrice s'exerce sur l'un ou l'autre tronçon de la colonne vertébrale, l'inclinaison du bassin se fait dans un sens ou dans l'autre. Si, par exemple, cet angle est situé dans la région lombaire, son côté inférieur, qui se compose du reste de cette région, sera trop petit pour subir une lordose compensatrice suffisante, et, par conséquent, pour qu'il survienne une déviation du bassin dépendant de la même cause. La partie supérieure à la gibbosité est le siège d'une lordose compensatrice occupant la région dorsale du rachis.

« L'inclinaison du bassin est à peu près normale, même diminuée, et le thorax est fortement incliné en avant. Si la bosse est située dans la région dorsale, le bras du levier inférieur qui a une certaine longueur, subira l'action compensatrice ; l'inclinaison du bassin sera plus grande que dans l'état normal. Si la cyphose se produit à la partie supérieure de la région dorsale, elle est compensée au niveau du bras de levier inférieur par une lordose qui a pour conséquence une inclinaison plus forte du bassin.

« C'est tout à fait le contraire qui se passe quand la cyphose a pour siège la partie inférieure de la région lombaire. Ici la colonne vertébrale presque tout entière forme la branche supérieure de la courbure pathologique, et le sacrum la branche

inférieure. Aussi celui-ci subira-t-il, ainsi que tout le bassin, une diminution d'inclinaison très importante, qui rapprochera la position de cet os de la verticale. »

Cette description plus vraie que les précédentes n'est cependant pas complète et il reste encore à découvrir un des caractères les plus importants du bassin cyphotique, savoir le rétrécissement transversal du détroit inférieur. C'est à Neugebauer que revient ce mérite, mais cet auteur eut le tort de vouloir expliquer le retrécissement transversal par une atrophie du sacrum. — Il faut arriver au travail de Breisky[1] pour voir les changements survenus dans le bassin à la suite de la cyphose, attribués à leurs causes véritables, c'est-à-dire surtout au poids du corps et aux conditions nouvelles d'équilibre de la colonne vertébrale.

Depuis cette époque 1865, la déformation cyphotique a été mieux connue et étudiée plus à fond.

Nous rappellerons les cas signalés jusqu'en 1869 et sur lesquels M. Chantreuil a établi ses recherches.

1865, Cas de Moor de Zurich.
» — Jenny à Lucerne.
1868, — Schmeidler.
1869, — Hugenberger.
» — Bailly.

qui sont des observations cliniques quelques-unes avec mensuration directe à l'autopsie; les autres étaient des observations anatomiques, prises sur cinq pièces des collections du Musée Dupuytren ou du Musée des hôpitaux et publiées dans la thèse de Chantreuil.

Depuis cette époque l'étude de la déformation cyphotique a été poursuivie.

1. *Medizinische Jahrbucher zeitschrift*, 1 Heft. Wien, 1865.

En 1870, à la Clinique de Paris, deux nouveaux cas ont été observés ; deux nouvelles observations de 1874 ont été publiées dans les Archives de tocologie.

A l'étranger, nous signalons aussi la publication d'un certain nombre de cas de bassins cyphotiques, mais ce sont surtout les formes de bassins cyphotiques avec complication de rachitisme ou de scoliose qui ont été étudiées récemment[1] ainsi que nous le constaterons en nous occupant des cyphoses compliquées.

Voyons d'abord les caractères que prend le bassin dans la cyphose dorso-lombaire et lombo-sacrée, due à une lésion vertébrale sans rachitisme.

CARACTÈRES ANATOMIQUES DU BASSIN CYPHOTIQUE

On les a étudiés dans les cas où la déviation de la colonne vertébrale est causée exclusivement par un mal de Pott survenu dans l'enfance.

Les déformations imprimées au bassin apparaissent alors dans toute leur pureté comme le fait remarquer Chantreuil. Mais il faut encore distinguer deux formes principales dans la

1. Hœning. *Beiträge zur Lehre von kyphotisch-verengten Becken.* Bonn, 1870.

Schilling. *Ein Fall von kyphotisch und ein Fall von kyphoskoliotisch verengten Becken.* Berlin, 1873.

Kœnig. *Ueber das rachitisch-kyphoskoliotische Becken und seinen Einflüss auf die Geburt. Zeisch. fur. Geb*, 1876.

Martin. *Kyphoskoliotische-querverengtes Becken nach Knochenvereiterung der untersten Lendenwirbelkörper. Zeitsch. für. Gebur*, 1876.

Schrôder. *Lehrburg der Geburtstulfe*, 1877.

Spiegelberg. *Lehrburg der Geburtstulfe*, 1878.

Léopold. *Rachitisches Becken*, 1879.

modification du bassin suivant que la cyphose est dorso-lombaire ou lombo-sacrée.

Cyphose dorso-lombaire. — Les modifications anatomiques sont les suivantes.

La *colonne vertébrale* présente une gibbosité à convexité postérieure et le plus souvent de forme angulaire et non arrondie. L'angle cyphotique est presque droit dans la plupart des observations.

Ainsi sur les pièces 658 et 553 du Musée des hôpitaux et dans l'observation de M. Bailly. (Acad. de médecine). Ainsi encore sur les deux pièces de la collection de M. Depaul recueillies à la Clinique en 1870.

Sacrum. — La partie supérieure de cet os est portée en haut et en arrière. — « La face antérieure du sacrum forme avec les corps des dernières vertèbres lombaires une surface légèrement convexe : les vertèbres sacrées supérieures participent seules à cette lordose, les vertèbres sacrées inférieures formant au contraire avec le coccyx une concavité qui fait proéminer cet os en avant. L'excavation longitudinale du sacrum a donc presque complètement disparu : sa surface antérieure paraît faiblement courbée en S italique. Si on prend la mesure de cet os au niveau de la face antérieure, du sommet à la pointe, on trouve une augmentation de longueur. La face postérieure du sacrum participe aux changements qu'on rencontre sur la face antérieure ; elle est donc d'une manière générale presque plate dans le sens longitudinal. Sa hauteur est moins augmentée que celle de la face antérieure, car la colonne lombaire vient s'insérer sur la face postérieure du sacrum plus bas que l'état normal. — Le sacrum est concave transversale-

ment surtout au niveau des vertèbres supérieures et les ailerons de cet os proéminent fortement en avant. Cette concavité transversale paraît d'autant plus marquée que la corde correspondante, c'est-à-dire la longueur du sacrum à ce niveau est plus petite.

« Le corps de la vertèbre supérieure s'élève notablement audessus du niveau de ses ailes; c'est ce qu'on peut constater facilement en joignant par une ligne les extrémités supérieures des surfaces auriculaires du sacrum.

« *Os coxaux.* — Ils semblent avoir tourné autour d'un axe autéro-postérieur passant par les cavités cotyloïdes, de sorte que les fosses iliaques sont éloignées l'une de l'autre et les tubérosités ischiatiques, au contraire, rapprochées. L'arc du pubis est plus étroit, plus aigu qu'à l'état normal et, au niveau de la symphyse pubienne, les surfaces articulaires sont plus rapprochées en bas qu'un haut. »

Examinons un peu en détail les modifications survenues dans la figure des os iliaques.

« Ils sont plus étendus d'avant en arrière; la courbure de leur ligne innominée est plus douce, d'un plus grand rayon que dans un bassin normal. Les cavités cotyloïdes sont placées proportionnellement plus latéralement et ont une inclinaison en bas plus forte qu'ordinairement.

« Les fosses iliaques sont plates : les épines iliaques antéro-inférieures sont ordinairement très développées.

« Les épines iliaques postérieures et supérieures sont rapprochées l'une de l'autre et occupent une position élevée par rapport à la partie supérieure de la face postérieure du sacrum.

« Les épines iliaques postéro-inférieures sont plus éloignées l'une de l'autre que les supérieures.

« L'excavation qui part du sommet de la courbure en S des crêtes iliaques pour se diriger vers la partie postérieure est aussi plate dans les bassins cyphotiques, qu'elle est prononcée dans les bassins rachitiques.

« *Arc du pubis.* — Les branches pubiennes forment un angle aigu; puis, elles prennent, tout en s'inclinant moins que d'habitude, une direction fortement inclinée en arrière.

« Les bords internes des branches descendantes du pubis sont légèrement tournés en avant; à l'endroit où la branche descendante du pubis et la branche ascendante de l'ischion sont réunies, elles forment un angle obtus ouvert en arrière.

« Les tubérosités ischiatiques sont rapprochées l'une de l'autre, mais elles sont plus arrondies qu'habituellement; leurs faces sont moins développées et elles sont inclinées sur la branche ascendante de l'ischion en arrière et en haut, un peu en dehors. » (P. 32. *Thèse Chantreuil.*)

CYPHOSE LOMBO-SACRÉE — CARACTÈRES ANATOMIQUES

Sacrum. — Il est diminué de volume. Sa largeur prise au niveau soit du détroit supérieur, soit des premiers trous sacrés n'atteint pas la mesure d'un bassin ordinaire.

Les bords antérieurs des surfaces auriculaires proéminent de chaque côté en avant des surfaces correspondantes des os iliaques adjacents.

La longueur de l'arc transversal du sacrum au niveau des premiers trous sacrés est diminué : Moor a compté 101^{mm} au lieu de 128.

La concavité du sacrum diminue dans le sens longitudinal. Tandis que la distance du sommet de l'angle à la corde de

l'arc correspondant, c'est-à-dire la profondeur de l'excavation du sacrum dans le sens antéro-postérieur est de 22^{mm}, à l'état normal (Schwegel), elle n'atteint que la moitié par le fait de la déformation due à la cyphose : on compte 11^{mm} sur le bassin de Zurich (Moor).

La hauteur antérieure du sacrum paraît diminuée plutôt qu'augmentée, à l'inverse de ce qui se passe dans la cyphose dorso-lombaire.

Les trous sacrés sont plus petits et les distances qui les séparent très inégales, de sorte qu'ils paraissent disposés irrégulièrement.

Les parties latérales du sacrum sont plus minces et moins larges qu'habituellement : c'est la diminution de largeur de ses parties latérales ajoutée à la compression produite par les os iliaques qui contribue à donner au sacrum cette forme en coin si prononcée dans le cas de cyphose, à mesure qu'on s'approche du coccyx. — Tandis qu'ordinairement le sacrum atteint sa largeur maximum au niveau du détroit supérieur, dans le cas de cyphose dorso-lombaire au contraire, c'est au niveau de la première paire des trous sacrés qu'existe la plus grande largeur.

La convexité postérieure du sacrum est diminuée parallèlement à la déformation de la face antérieure dont la concavité est devenue moindre, ainsi que nous l'avons vu.

Os iliaques. — Ils sont plus plats que dans un bassin de femme bien conformé, plus petits et plus minces. — L'angle des fosses iliaques sur l'horizon est dans le bassin cyphotique plus aigu que dans le bassin normal.

La partie postérieure de la crête iliaque, à partir de l'articulation sacro-iliaque, décrit une courbe plus douce dirigée

moins directement en haut, et est loin de proéminer au-dessus de la base du sacrum autant que dans l'état normal.

Il faut encore noter que la partie inférieure de l'os coxal (portion hypogastrique ou ischiatique), est plus inclinée en dedans que ne le ferait supposer l'inclinaison de la portion supérieure ou iliaque.

Os du pubis. — La symphyse paraît un peu poussée en avant en forme de bec: sa largeur est inférieure à sa hauteur, tandis qu'en général, c'est le contraire.

Les épines du pubis sont assez prononcées ainsi que les crêtes qui en partent; celles-ci sont saillantes, tranchantes. La crête pectinée est également très marquée des deux côtés. Les bords de la symphyse pubienne s'écartent en haut. — L'angle formé par les branches horizontales du pubis est moins arrondi que dans l'état normal. — Le fond des cavités cotyloïdes fait une saillie très caractéristique dans l'intérieur du petit bassin, qui, selon Chantreuil, est liée au changement de position du plan du détroit supérieur survenu dans la jeunesse et à une augmentation de pression consécutive des têtes des fémurs contre les parois du petit bassin.

Ischions. — On est d'abord frappé par la gracilité générale de ces os. Le diamètre transversal des tubérosités est aussi plus petit que dans l'état normal. Les bords internes des tubérosités sont tournés directement en dedans, au niveau du détroit inférieur et les tubérosités paraissent elles-mêmes comme recourbées en dedans.

En résumé, dans la cyphose dorso-lombaire et dans le cyphose lombo-sacrée, les lésions ont entre elles une grande ressemblance: il y a cependant quelques différences qui tiennent surtout au siège de la lésion vertébrale. La cyphose agit

d'autant plus qu'elle est plus inférieure. En mettant de côté les cas où la lésion vertébrale primitive atteint plus ou moins le sacrum lui-même et modifie directement la forme du bassin, il reste démontré que la cyphose de la région lombaire inférieure est celle qui produit les déformations les plus accentuées du bassin cyphotique.

La rotation en dehors des os iliaques est très prononcée alors, les fosses iliaques sont très plates, les diamètres du détroit supérieur sont augmentés d'une manière sensible. Ceux du détroit inférieur sont rétrécis dans le sens transversal d'une façon sérieuse; l'étroitesse du pubis est considérable, tous ces phénomènes sont assez prononcés pour gêner d'une manière notable le travail de l'accouchement.

On a donc affaire à des bassins en entonnoir. « Quand les caractères d'un bassin vicié par cyphose sont bien accentués, la coupe médiane antéro-postérieure affecte la forme conique; mais à l'inverse de ce qui se passe dans les bassins rachitiques (avec abaissement du promontoire et rectitude ou convexité antérieure du sacrum), la base du cône est au niveau du détroit supérieur et le sommet tronqué au niveau du détroit inférieur. Au point de vue des axes, les modifications portent surtout sur l'axe du détroit supérieur. Ce dernier prolongé tombe soit sur le coccyx, soit sur un point plus ou moins élevé de la face antérieure du sacrum. » (Page 52, *Thèse Pinard.*)

Quelques détails au sujet des mesures offertes par le diamètre antéro-postérieur du détroit supérieur dans les bassins cyphotiques nous paraissent utiles à exposer ici. — Dans sa thèse de doctorat[1], M. Pinard a donné les longueurs des diamètres antéro-postérieurs d'un certain nombre de bassins dé-

1. Pinard, *Nouvelles recherches de pelvimétrie*, etc. Thèse. Paris, 1874.

formés par la cyphose. Dans tous les exemples que nous allons citer, la cyphose n'était pas toujours sans autre déformation vertébrale; mais néanmoins son influence sur l'agrandissement du diamètre sacro-sus-pubien est reconnaissable.

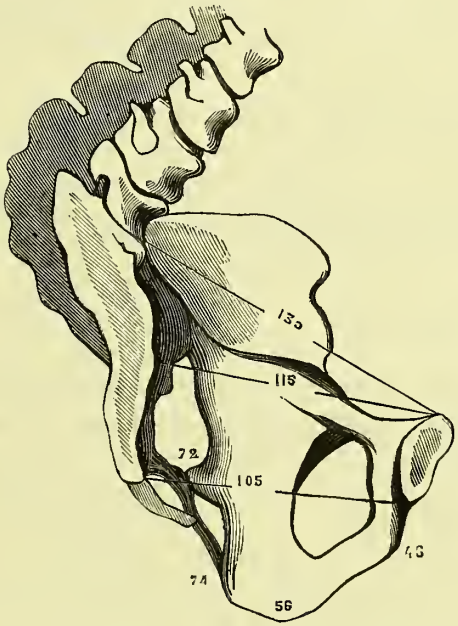

Fig. 5. — Déformation du bassin par suite de la cyphose. Coupe antéro-postérieure. Les distances transversales sont indiquées par des chiffres représentant la longueur en millimètres.

Mesures des diamètres antéro-postérieurs prises sur des bassins cyphotiques.

N° 57. (Clamart.)
Pl. LXXIII. (Thèse Pinard.)

Diam. sacro-sus-pubien .	$0^m,11$	
— sacro-sous-pubien .	0	13
— minimum.	0	10 8
— coccy-pubien. . .	0	09

Dans ce cas, la cyphose est dorso-lombaire : les modifications propres à cette déviation vertébrale sont peu marquées sur ce bassin : cependant la face antérieure du sacrum est rectiligne. Nous citons cet exemple comme le premier degré de l'agrandissement antéro-postérieur. — Le squelette nous a d'ailleurs paru être celui d'un homme adulte, ce qui confirme davantage l'existence d'une légère augmentation dans le diamètre droit.

Les exemples suivants sont beaucoup plus nets et démontrent entièrement la déformation dont nous nous occupons actuellement, bien que, dans la plupart de ces exemples, la cyphose soit unie à une scoliose vertébrale.

N° 64. (Clamart.)	Diam. sacro-sus-pubien .	0m,11 7
Pl. LXXV. (Thèse Pinard.)	— sacro sous-pubien.	0 13 1
	— minimum.	0 11 5
	Diam. antéro-post. d. inf.	0 08 4

(Dans ce cas, la cyphose s'accompagne de scoliose dorsale.)

N° 66. (Clamart.)	Diam. sacro-sus-pubien .	0m,12
Pl. LXXVI. (Thèse Pinard.)	— sacro-sous-pubien.	0 13 4
	— minimum	0 11 7
	— coccy-pubien. . .	0 06 4

Cyphose de la région dorsale.

(Clamart.)	Cyphose lombaire :	
Pl. LXXVII. (Pinard.)	Diam. sacro-sus-pubien .	0m,12
	— sacro-sous-pubien.	0 13 4
	— minimum	0 11 5
	— coccy-pubien. . .	0 07 4

	Cyphose lombaire :	
N° 70. (Clamart.)	Diam. sacro-sus-pubien .	0m,12
Pl. LXXVIII. (Pinard.)	— sacro-sous-pubien.	0 13
	— minimum.	0 11 5
	— coccy-sous-pubien.	0 06 8

(Maternité.) Pl. LXXX. (Thèse Pinard.)	Cyphoso dorso-lombaire :	
	Diam. sacro-sus-pubien .	0m,12 4
	— sacro-sous-pubien.	0 14 2
	— minimum	0 11 6
	— coccy-sous-pubien.	0 09 3
(Musée des Hôpitaux.) Pl. LXXXI. (Pinard.)	Cyphose dorso-lombaire :	
	Diam. sacro-sus-pubien .	0m,12
	— sacro-sous-pubien .	0 13 7
	— minimum	0 11 8
	— coccy-sous-pubien.	0 05 5
(Maternité.) Pl. LXXXIII. (Pinard.)	Cyphose :	
	Diam. sacro-sus-pubien .	0m,13 1
	— sacro-sous-pubien.	0 14 1
	— minimum.	0 13
	— coccy-sous-pubien.	0 07 2
N° 40. (Clamart.)	Déviation do la colonne vertébrale, mal de Pott.	
	Diam. sacro-sus-pubien .	0m,13 2
	— sacro-sous-pubien.	0 14
	— minimum	0 13
	— coccy-sous-pubien.	0 08 3
N° 76. (Clamart.)	Cyphose dorso-lombaire :	
	Diam. sacro-sus-pubien .	0m,13 4
	— sacro-sous-pubien.	0 14 2
	— minimum	0 13 1
	— coccy-sous-pubien.	0 08 7

L'étude du diamètre antéro-postérieur dans les bassins cyphotiques présente certaines considérations à établir au point de vue pratique.

Ainsi, en examinant les divers bassins de ce genre, nous pouvons constater que si le diamètre antéro-postérieur *vrai*, c'est-à-dire la distance sacro-pubienne prise de l'angle sacro-

vertébral au bord supérieur de la symphyse est augmentée d'une façon très notable, le diamètre antéro-postérieur *utile*, c'est-à-dire la distance allant non plus de l'angle sacro-vertébral, mais du point le plus saillant du sacrum à la face postérieure de la symphyse, est moindre que le précédent d'une quantité très notable.

Cette longueur est cependant presque toujours égale à celle du diamètre antéro-postérieur vrai dans les bassins normaux.

Expliquons un peu ce qui précède :

Sur le n° 589 (musée Dupuytren). — Squelette dû à Cruveilhier.

Le diamètre sacro-sus-pubien est de $0^m,12$, tandis que la distance véritablement utile pour l'engagement dans l'excavation n'est que $0^m,105$.

Sur le n° 658 (Clamart). — La disposition indiquée plus haut est encore plus évidente.

Le diamètre antéro-postérieur de l'angle sacro-vertébral au bord supérieur de la symphyse est de $0^m,130$, tandis que la distance entre la symphyse et le point du sacrum qui correspondrait au promontoire d'un bassin normal n'est que de $0^m,11$.

MESURES DU DIAMÈTRE TRANSVERSE DU DÉTROIT INFÉRIEUR DANS LES BASSINS CYPHOTIQUES.

Dans tous les cas de cyphose pure, on a constaté un rétrécissement très marqué dans l'étendue de ce diamètre, et c'est

là évidemment le caractère le plus important au point de vue clinique.

Si l'on admet avec Schmeidler que dans un bassin normal ce diamètre transversal est égal à $0^m,11$, ou qu'il oscille entre $0^m,10$ et $0^m,12$ (Bailly et Chantreuil), lorsqu'on le mesure chez

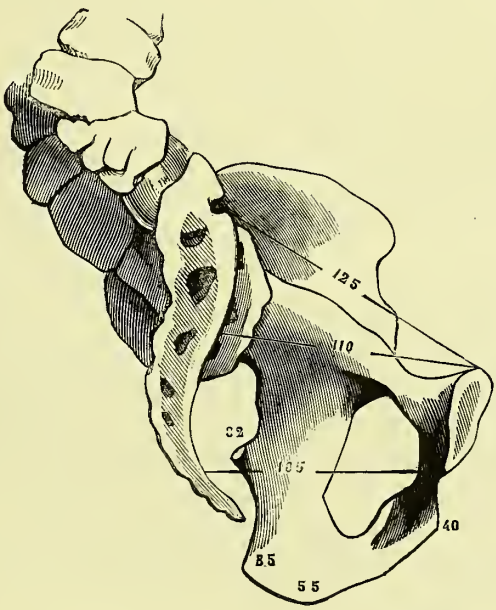

Fig. 6. — Autre type de bassin déformé par déviation cyphotique du rachis.

la femme, on verra qu'il a présenté un raccourcissement très notable dans les diverses observations.

Schmeidler a trouvé $0^m,052$.

Moor, à l'autopsie, $0^m,46$.

Jenny (dito) $0^m,09$.

Bassins de Clamart (Chantreuil), $0^m,09$.

Bassins de Clamart (Chantreuil), $0^m,08$.
— — $0^m,07$.
Bassins du musée Dupuytren (Chantreuil), $0^m,08$.
— — $0^m,05$.

Dans les deux observations de la Clinique publiées par M. Chantreuil en 1870 (*Gazette hebdomadaire*), ce diamètre mesurait $0^m,09$ dans un cas, et $0^m,105$ dans l'autre.

Dans une autre observation recueillie à la Clinique et publiée dans les *Archives de tocologie* (avril 1874), le degré du rétrécissement n'est pas donné en chiffre exact, mais il existait, à n'en pas douter, d'après les détails cliniques.

Ce caractère du bassin cyphotique pur semble cependant être celui qui disparaît le plus facilement lorsqu'une cause, telle que la scoliose ou le rachitisme par exemple, vient s'ajouter à l'influence propre de la déviation cyphotique. Sur plusieurs pièces que nous avons examinées et que nous indiquerons au sujet des complications de la cyphose, il nous était possible de constater l'agrandissement du diamètre antéro-postérieur du détroit supérieur, l'aplatissement du sacrum et d'autres particularités encore dues à la cyphose, tandis que sur ces mêmes bassins il n'existait pas de rétrécissement transversal au détroit inférieur.

PATHOGÉNIE DU BASSIN CYPHOTIQUE.

Sous l'influence de la déviation de la colonne vertébrale due à la cyphose surviennent des modifications dans les conditions d'équilibre, et ce sont ces conditions nouvelles qui produisent les changements dans la conformation du bassin.

1° *Pathogénie du bassin déformé par cyphose dorso-lombaire.*

Dans les cas de cyphose dorso-lombaire, la partie du tronc qui se trouve au-dessus du sommet de l'angle formé par la lésion rachidienne tend à se porter en avant : l'équilibre est déplacé en ce sens, la chute du tronc ne peut être empêchée que si le centre de gravité se déplace de manière à être porté en arrière, afin que la verticale passant par ce point tombe toujours sur la ligne qui joint la tête des fémurs. Pour que ce résultat indispensable à la station soit obtenu, il s'établit des courbures de compensation dans la région supérieure du rachis, le sommet de la gibbosité angulaire se porte en arrière, le bassin s'incline en arrière de manière que le sacrum se rapproche beaucoup de la verticale.

Mais, en vertu des connexions du sacrum avec les os iliaques, ces derniers suivent le recul de l'extrémité supérieure du sacrum et le bassin tout entier se relève d'avant en arrière.

Le mouvement de renversement en arrière est bientôt limité par la tension des ligaments ilio-fémoraux, mais la pression du corps, continuant toujours à agir sur le bassin ainsi fixé dans cette nouvelle position, amène des changements dans les rapports réciproques des os du bassin et même dans la configuration particulière de chacun d'eux.

Du côté du sacrum. — « Cet os subira dans sa structure les premiers changements. La force de traction qui agit en arrière est appliquée à l'extrémité supérieure du corps de la première vertèbre sacrée ; par conséquent, celui-ci doit être tiré en haut et en arrière. Il survient, en outre, un léger mouvement de rotation du sacrum au niveau des articulations sacro-iliaques par suite duquel la pointe est déviée en avant proportionnellement au déplacement en arrière de l'extrémité supérieure de

cet os. — Ce mouvement a pour résultat de produire aussi l'extension longitudinale du sacrum particulièrement au niveau des symphyses sacro-iliaques. Non seulement l'excavation normale a disparu, mais souvent la surface antérieure présente en haut une légère convexité dans le sens de sa longueur. — Les corps vertébraux sacrés supérieurs obéissant plus à la traction que les ailerons maintenus par les surfaces articulaires, ces corps s'élèvent au-dessus du niveau de ces derniers.

« Tous ces phénomènes expliquent la situation élevée du promontoire et l'allongement notable du diamètre antéro-postérieur du détroit supérieur.

« Les ailerons du sacrum étant pressés fortement entre les deux surfaces auriculaires des os iliaques au niveau de leurs bords antérieurs se courbent en avant et la concavité transversale du sacrum augmente au niveau de la partie supérieure ; par conséquent la largeur devient moindre.

« Au niveau de la face postérieure du sacrum, l'apophyse épineuse supérieure, par suite du changement de position de son corps vertébral, acquiert une inclinaison plus forte en bas, et sa pointe est encore abaissée par la pression des apophyses épineuses des vertèbres lombaires situées au-dessus ; c'est là aussi une raison pour laquelle la face postérieure du sacrum est petite relativement à l'antérieure.

« Par suite de la projection en avant de la partie inférieure, les diamètres antéro-postérieurs de la partie inférieure de l'excavation et du détroit inférieur sont diminués et cette diminution est d'autant plus sensible que les diamètres correspondants de la partie supérieure sont allongés. Il peut arriver que cette diminution n'existe pas à cause de l'élévation de la pointe du sacrum. » (P. 59. *Thèse Chantreuil.*)

Du côté des os iliaques. — On observe aussi des change-

ments de position et de forme dus toujours aux modifications qui surviennent dans le mode d'action du poids du tronc sur le bassin.

La tension simultanée des ligaments ilio-fémoraux due à la pression en arrière a pour résultat d'éloigner l'une de l'autre les parties supérieures des os coxaux et de les incliner en avant tandis qu'elle rapprochera les parties inférieures et les inclinera en arrière. Ce mouvement est favorisé par la projection en avant de la partie inférieure du sacrum, que nous avons signalée précédemment.

A ces diverses causes du déplacement en bas et en dedans des os iliaques il faut ajouter l'influence de la position assise. Chez les cyphotiques le bassin repose davantage sur les parties antérieures des tubérosités de l'ischion et même des branches ascendantes de cet os. La pression exercée à ce niveau donne aux tubérosités une direction en arrière déjà produite en partie par une rotation connexe de l'os coxal.

Ces modifications complexes du côté du sacrum et des os iliaques ont pour effet d'éloigner les parties supérieures du bassin et de rapprocher les parties inférieures : ce qui produit la forme générale en entonnoir avec élargissement du détroit supérieur au niveau du diamètre direct et rétrécissement du détroit inférieur surtout au niveau du diamètre transverse.

2°. *Pathogénie du bassin déformé par cyphose lombo-sacrée.* — Dans ce cas, la déformation dépend du déplacement direct subi par le sacrum et provenant de la pression de la colonne vertébrale sur la face antérieure de cet os.

L'influence du changement d'inclinaison du bassin se fera d'autant plus sentir que la cyphose se sera produite dans un âge moins avancé.

Du moment où la verticale passant par le centre de gravité

du corps atteint en avant la limite de la base de sustentation et tend à la dépasser, il se manifeste chez le sujet des efforts pour maintenir le tronc dans la rectitude par la contraction des muscles sacro-lombaires. Mais l'action de ceux-ci est contre-balancée par la contraction des muscles fessiers et par l'influence du poids du corps qui font mouvoir les os iliaques en arrière et en dehors, de sorte que les tubérosités ischiatiques se rapprochent l'une de l'autre. C'est ce même mouvement qui explique comment il se fait que les cavités cotyloïdes sont plus latérales et regardent en bas, pourquoi l'arc du pubis est plus étroit et la symphyse écartée au niveau de son bord supérieur.

Dans le bassin déformé par cyphose lombo-sacrée, il n'y a pas de traction exercée à l'extrémité supérieure du sacrum provenant (comme dans le cas de cyphose dorso-lombaire) du côté inférieur de l'angle situé au sommet de la gibbosité et tirant en arrière et en haut cette extrémité supérieure. Aussi le corps vertébral du sacrum ne surpasse pas le niveau des ailerons et la vertèbre sacrée supérieure manque de la courbure à convexité antérieure. Au contraire, le sacrum des sujets à cyphose lombo-sacrée paraît pressé de haut en bas ; les deux bords des ailerons du sacrum sont saillants en haut. La pression qui s'exerce sur les arcs vertébraux de haut en bas et un peu d'avant en arrière pousse les apophyses épineuses des quatre vertèbres sacrées supérieures en bas et en arrière par l'intermédiaire du coin formé par les arcs des vertèbres; par ce fait, la hauteur postérieure du sacrum diminue par rapport à l'antérieure; le premier corps vertébral sacré est un peu comprimé et semble, à cause de cela même, un peu plus profondément situé qu'ordinairement par rapport aux bords supérieurs des ailerons qui sont restés un peu élevés par suite de la pression qu'ils subissent au niveau des surfaces auriculaires des os iliaques.

L'effort exercé par le poids du tronc pour faire basculer

l'extrémité supérieure du sacrum en arrière fait que les parties antérieures des surfaces auriculaires du sacrum se trouvent plus pressées qu'auparavant entre les deux facettes articulaires des os iliaques parce que le sacrum est plus large en avant qu'en arrière; la mollesse de cet os, à une certaine époque de l'enfance, l'a forcé de céder à cette pression latérale, et la concavité transversale de la face antérieure a augmenté à ce niveau.

Comme le point d'application de la force qui fait tourner le sacrum se trouve au niveau de son extrémité supérieure, la rotation produit en même temps un redressement du sacrum, une diminution de son excavation longitudinale, ce qui contribue encore à faire paraître plus marquée la concavité transversale qui existe à la partie supérieure. (Chantreuil, *loc cit.*, page 70.)

Conséquences cliniques. — Devant borner nos recherches spécialement aux influences de la déviation vertébrale sur la conformation du bassin, nous n'avons pas évidemment à décrire ici tous les signes cliniques que l'on rencontrera dans l'examen général de la femme atteinte de cyphose. Mais il nous paraît utile de rappeler certaines particularités qui peuvent présenter des relations directes de cause à effet entre la déviation du rachis et la conformation pelvienne.

Nous supposons donc l'existence de la cyphose reconnue, et nous passons à l'étude des caractères directement en rapport avec la déformation du bassin.

Par la palpation de la région sacrée, lorsqu'il s'agira d'une cyphose lombo-sacrée, il sera possible de reconnaître l'existence d'un changement du côté de l'angle formé par le rachis et le sacrum. Cet angle n'est plus, comme dans l'état normal, ouvert en arrière, et il présente un effacement plus ou moins

complet. Par suite de l'inclinaison en avant et en bas du sacrum, d'une part, et, d'autre part, de l'inclinaison en arrière et en haut de la partie inférieure de la colonne vertébrale, l'ouverture de l'angle est augmentée; quelquefois même celui-ci disparaît, et on ne trouve plus trace, par la palpation extérieure, de l'ensellure normale à la région lombo-sacrée.

Dans certains cas plus marqués encore, si par exemple la cyphose est très prononcée et siège à l'extrémité inférieure de la colonne lombaire, le sacrum et le rachis pourront former par leur réunion un angle ouvert en avant, de façon qu'il n'existera plus de promontoire. (N° 589. Clamart.)

La mensuration directe du bassin permettra de constater encore un certain nombre de particularités spéciales au bassin cyphotique.

On trouvera une augmentation dans la longueur du diamètre antroé-postérieur mesuré extérieurement : c'est-à-dire que la distance étendue du sommet de l'apophyse épineuse de la première vertèbre sacrée à la partie supérieure de la symphyse est augmentée.

Ainsi on compte $0^m,195$ (obs. de Bailly).

— $0^m,215$ (obs. de Schmeidler).

— $0^m,185$ (bassin de Moor), mesure prise à l'autopsie.

Dans tous ces cas il y a donc augmentation par rapport à la longueur admise même par les auteurs qui acceptent la moyenne la plus élevée de $0^m,19$ (Cazeaux).

Les épines iliaques antéro-supérieures sont écartées l'une de l'autre, et leur distance est aussi augmentée par rapport à celle qui s'étend entre les crêtes. — Le *diamètre crête* diminue relativement au *diamètre épine* (Chantreuil).

Ainsi, dans l'observation de Bailly, les deux diamètres son

devenus égaux : distance des épines, $0^m,27$; distance des crêtes, $0^m,27$.

Dans l'observation de Schmeidler : diamètre épine, $0^m,23$; diamètre crête, $0^m,215$.

Dans celle de Moor : diamètre épine, $0^m,25$; diamètre crête, $0^m,23$.

« Peut-être pourrait-on expliquer, dit Chantreuil, l'allongement relatif du diamètre épine par l'aplatissement latéral des fosses iliaques et le renversement en dehors de la partie antérieure des crêtes. »

On reconnaîtra encore par la mensuration externe la diminution de l'espace étendu entre les épines iliaques postérieures et supérieures.

La distance normale est comprise entre $0^m,075$ et $0^m,082$.

Dans l'observation de Bailly, cette distance est peu diminuée, on peut la considérer comme normale, elle est de $0^m,08$.

Dans l'observation de Hugenberger, on a compté $0^m,04$ 1/2.

Chantreuil, dans la première observation recueillie à la clinique en 1870, a trouvé $0^m,06$.

Mais le signe le plus important à bien établir, dans le cas qui nous occupe, est celui du rétrécissement transversal du détroit inférieur. — Il faut nécessairement arriver à reconnaître l'état des parties. Pour cela on touchera avec soin, de façon à se rendre compte de la conformation du détroit inférieur, et on arrivera ainsi à reconnaître l'existence du rétrécissement transversal. — Mais là ne doivent pas s'arrêter les recherches, et le degré du rétrécissement est à préciser.

On arrive à ce résultat en employant le compas de Baudelocque, ou mieux encore le petit pelvimètre de Depaul, comme compas d'écartement, la femme étant placée sur les coudes

et les genoux, de façon à faire saillir les tuberosités ischiatiques.

On est ainsi arrivé à trouver, au lieu de 0m,10 et 0m,12 entre les ischions,

0m,075 (Bailly).
0m,072 (Schmeidler).
0m,046 (Moor).
0m,09 (Jenny).

Le toucher ne permet pas d'arriver sur l'angle sacro-vertébral, tandis que le diamètre coccy-pubien est notablement amoindri.

Il existe encore quelques signes permettant de reconnaître la déformation. Telle est par exemple la diminution du diamètre intertrochantérien.

A l'état normal le diamètre étant de 0m,295 (Schmeidler), on ne trouve plus dans les cas de déformation pelvienne cyphotique que 0m,243 selon le même auteur.

0m,25 (Kirchhoffer).
0m,23 (Robert).
0m,27 (Spæth).
0m,263 (Grenser).

Enfin, le bassin tout entier est symétrique, si la cyphose n'est pas compliquée de rachitisme ou de lésion unilatérale : l'orifice vulvaire est reporté en avant et en haut (Bailly). — La forme du ventre présente quelques particularités importantes à signaler. Il reste horizontal pendant la station et forme une saille en avant très prononcée : quelquefois cependant le ventre est pendant en avant (Hugenberger, Birnbaum).

« Il y a, comme le faisait remarquer Levret, une cause particulière qui détermine la matrice à se porter en arrière, c'est

lorsque les vertèbres des lombes se trouvent arquées à contresens de l'état naturel. » (Levret, *Art. des accouch.*, § 635.)

Tous les observateurs ont reconnu la fréquence de l'avortement ou de l'accouchement prématuré dans ces cas. Les conditions qu'on pourrait invoquer pour expliquer ce phénomène sont nombreuses et complexes. Il faut se rappeler en effet que les femmes sont petites :

1m,28 (Bailly).
1m,28 (Schmeidler).
1m,29 (Squelette de l'amphithéâtre des hôpitaux).
1m,45 (Moor).
1m,26 (Depaul, Clinique 1869).
(Obs. publiée par Chantreuil.)

que l'utérus est souvent placé dans une situation plus ou moins oblique, quelquefois même il semble se trouver presque en dehors de la cavité abdominale, comme dans les faits de Hugenberger et de Birnbaum.

Cette influence de la déformation rachidienne sur la situation même de l'utérus, capable d'amener par suite des obliquités ou des compressions et une expulsion prématurée de l'œuf, n'est pas la seule que l'on doive signaler.

Il nous paraît probable que la déformation pelvienne agit elle-même directement dans certains cas pour provoquer un travail prématuré. Par exemple, si l'entrée de l'excavation est plus spacieuse, l'engagement de l'utérus, favorisé par la pression des viscères que la déviation rachidienne exagère, se fera plus tôt. Le col et le segment inférieur, poussés par la partie fœtale, viendront buter sur les surfaces osseuses, soit du sacrum devenu plat ou convexe, soit des os iliaques dont la partie ischiatique est aussi inclinée en dedans et en bas.

Quoi qu'il en soit de l'explication, le fait existe d'une façon

très nette et on voit souvent survenir la fin prématurée de la grossesse. Ainsi, sur huit femmes à bassin cyphotique ayant accouché dix-sept fois, nous trouvons que neuf fois le travail s'est montré prématurément.

Non seulement les femmes sont exposées à l'avortement et à l'accouchement prématuré (qui dans certains de ces cas peut être regardé comme une terminaison heureuse), mais encore la déformation cyphotique est capable d'amener des accidents même en dehors de la grossesse. — A l'appui de cette opinion nous pouvons citer une observation qui se trouve dans le *Berlin. Klin. Wochenschr.*, 1876, N° 38. Elle est due à Veit et concerne une jeune fille cyphotique âgée de quinze ans, atteinte de prolapsus complet de l'utérus.

Il nous semble indispensable, pour avoir une idée complète de l'influence de la déformation cyphotique, de donner quelques exemples cliniques se rapportant à ce sujet. Du reste, les observations de ce genre ne sont point nombreuses : la thèse de Chantreuil renferme toutes celles qui avaient été publiées jusqu'en 1869 : on les lira avec intérêt. Nous en citons quatre qui ont été recueillies à la Clinique de Paris. Grâce à l'extrême obligeance de M. le prof. Depaul, nous avons pu examiner les pièces qui s'y rapportent, et nous en reproduisons la description due à M. Chantreuil.

Observation 1. — *Cyphose dorso-lombaire, mais surtout dorsale. Diamètre biischiatique,* $0^{m},9$. *Accouchement spontané et avant terme d'un enfant pesant* 1,740 *grammes.*

La femme Lefèvre (Marie), âgée de vingt-deux ans, brocheuse, est d'une constitution débile; ses chairs sont molles et les téguments complètement décolorés; le visage a une teinte mate, pâle et présente une légère bouffissure. Du reste, si l'on vient à découvrir cette femme, on trouve immédiatement au niveau des malléoles un œdème qui se traduit par une empreinte profonde sous la pression des doigts de l'observateur.

Mais ce qui frappe surtout, lorsqu'on examine cette femme, c'est sa petite taille, sa gibbosité à convexité postérieure et sa physionomie de bossue.

Ce qu'il nous importe de bien connaître, c'est la nature de la gibbosité; or les renseignements fournis à ce sujet par la malade sont importants.

Le dos a commencé à se fléchir de deux à trois ans, et la déviation s'est produite progressivement. Un abcès par congestion s'est montré à la partie antérieure et supérieure de la cuisse, vers l'âge de six ans, et a été ouvert artificiellement à l'Enfant-Jésus; les traces en sont encore visibles.

La marche a eu lieu à l'âge ordinaire; mais, de cinq à sept ans, le tronc s'étant infléchi d'une façon marquée et un peu brusque, des béquilles et l'application d'un corset devinrent nécessaires; grâce à ces moyens, la marche n'a pas été suspendue, et la malade se transportait d'un lieu à un autre, le tronc fortement penché en avant, et les mains à la hauteur des genoux.

La taille de cette femme est petite et mesure $1^{m},26$.

La longueur des membres supérieurs est de $0^{m},70$; la distance de l'épine iliaque antéro-supérieure au talon, ce qui nous donne une idée de la longueur du membre inférieur, est de $0^{m},82$.

Si l'on examine la colonne vertébrale, on trouve une saillie très prononcée à connexité postérieure, qui paraît être constituée par la série des apophyses épineuses des six ou sept dernières vertèbres dorsales et des trois premières vertèbres lombaires; les corps vertébraux correspondants ont disparu en totalité ou en partie sous l'influence du processus morbide. La gibbosité n'est pas seulement constituée par la saillie de ces apophyses épineuses, mais par la connexité anormale que présente de chaque côté la partie postérieure des côtes, au niveau de la région dorsale. Ce qu'il faut encore remarquer relativement à la gibbosité, c'est sa régularité; elle est en effet antéro-postérieure seulement, à concavité antérieure, c'est-à-dire cyphotique; elle est symétrique et nullement compliquée de scoliose comme dans le cas de rachitisme. Au-dessus d'elle se trouve une courbure de compensation (lordose dorso-cervicale), qui se traduit en arrière par une concavité anormale de la colonne rachidienne dans cette région. Au-dessous se trouve également une légère lordose compensatrice.

Il existe, au niveau de la gibbosité, des traces nombreuses d'anciens cautères, qui témoignent de son origine (mal de Pott).

La cyphose n'est pas représentée par une courbe à grand rayon, comme dans certaines déviations vertébrales, provenant d'un relâchement des ligaments et qu'on a désignées sous le nom de déviations essentielles; elle n'a pas non plus la physionomie des courbures rachitiques.

Elle forme un angle saillant en arrière, mais il y a une particularité

digne d'être notée : l'angle est ici comme tronqué; il y a une espèce de plateau.

Cette petite plateforme est longue de $0^m,04$ et paraît constituée par trois apophyses épineuses.

La distance de deux apophyses épineuses consécutives est, à ce niveau, de $0^m,028$.

Le tronçon supérieur de la gibbosité, mesuré depuis la ligne courbe occipitale inférieure jusqu'à la partie supérieure de la plateforme, est de $0^m,25$. Le tronçon inférieur, mesuré depuis la partie inférieure du plateau jusqu'au sommet de l'angle lordotique, ouvert en arrière, est de $0^m,10$.

La distance de ce dernier angle à l'extrémité inférieure du sacrum est de $0^m,15$.

Ce qu'on ne saurait trop noter, c'est qu'à part cette déviation vertébrale, on ne trouve chez cette femme, soit au niveau du visage, soit au niveau des membres supérieurs et inférieurs, soit même au niveau du thorax, côtes, sternum, clavicule, aucune deformation; par conséquent, pas de traces de rachitisme.

Nous avons mesuré, au moyen du compas de Baudelocque, la distance qui sépare les tubérosités ischiatiques; à cet effet, nous nous sommes servi du procédé que nous avons indiqué dans notre thèse, et qui consiste à faire saillir ces tubérosités en plaçant la femme sur les genoux, la tête inclinée en bas et le siège porté en haut; nous avons trouvé pour cette distance $0^m,09$.

Le ventre est pendant, il a la forme de l'abdomen dit en besace, et ressemble tout à fait à une mamelle dont le mamelon serait représenté par l'ombilic. Il recouvre la partie supérieure et interne des cuisses dans une étendue assez considérable, de sorte que la vulve est complètement cachée.

Il y a ici une obliquité antérieure de la matrice excèssivement prononcée. Si l'on vient à pratiquer le toucher vaginal, on atteint très difficilement le col, on est obligé de relever le fond de l'utérus, de manière que le col se replace dans l'axe du conduit vulvo-utérin. Ce col est ramolli, ouvert à ses deux orifices; il se laisse traverser facilement, de sorte qu'on peut sentir directement la tête qui se présente au détroit supérieur, mais qui ne s'engage pas à cause de l'obliquité très prononcée de la matrice.

Si, à ce moment, on explore le bassin à l'intérieur, on constate d'abord qu'il est impossible d'atteindre l'angle sacro-vertébral et la pointe du coccyx; en outre, les branches ischio-pubiennes paraissent plus rapprochées que dans l'état normal; en effet, deux doigts, médius et index juxtaposés, trouvent à peine place à la partie supérieure.

Relativement à ses fonctions génitales, la malade nous apprend qu'elle est habituellement bien réglée, quatre ou cinq jours chaque fois.

Elle fit un accouchement prématuré au terme de sept mois, l'année dernière.

Elle sortit de la Clinique dans le mois de décembre 1868, et revit son retour de couches le 18 janvier 1869. Depuis, elle ne fut plus réglée. En prenant la date la plus proche de nous, 18 février, pour l'époque de la conception, cette femme serait à terme le 18 novembre. Mais le développement du ventre, le volume de l'utérus, l'obscurité des battements du cœur fœtal répondent à une grossesse de sept mois et demi à huit mois.

Le travail se déclara spontanément le 23 novembre 1869. L'expulsion de l'enfant se fit sans difficulté et assez rapidement, ce qui n'est pas étonnant quand on considère son petit volume.

Le poids de cet enfant est de 1,740 grammes; son diamètre bipariétal est de $0^m,08$. Il ne devait donc pas être arrêté par un diamètre biischiatique de $0^m,09$.

Nous avons apporté toute notre attention sur les déformations de la colonne vertébrale et du bassin.

Colonne vertébrale. — Les trois dernières vertèbres lombaires sont intactes; le corps de la première et la moitié du corps de la seconde sont détruits par la carie; les corps des six dernières vertèbres dorsales ont presque entièrement disparu.

La cyphose porte donc en grande partie sur la portion inférieure de la région dorsale, et un peu sur la partie supérieure de la région lombaire.

Aussi, nous allons trouver des déformations pelviennes plus prononcées que dans la cyphose purement dorsale, mais moins accentuées que dans la cyphose lombaire.

La face antérieure du sacrum est complètement plane; aussi l'excavation longitudinale de cet os a complètement disparu. Il n'y a qu'une vertèbre sacrée qui forme, avec les vertèbres coccigiennes, une concavité antérieure.

La corde, c'est-à-dire la ligne qui va du sommet à la base du sacrum, est de $0^m,11$. En suivant les corps vertébraux, on trouve le même nombre.

La face postérieure du sacrum est à peu près plane dans le sens longitudinal, si ce n'est à la partie inférieure, où elle devient convexe; elle mesure seulement $0^m,09$, parce que la colonne lombaire vient s'appuyer sur elle presque à angle droit,

tandis que, dans l'état normal, cet angle lombo-sacré, ouvert en arrière, est très obtus et se rapproche beaucoup de 180 degrés.

La base du sacrum paraît un peu moins large que dans l'état normal; la concavité transversale est la même, la partie supérieure des ailerons est un peu plus excavée.

La première vertèbre sacrée est plus élevée que dans l'état normal; car, si l'on abaisse la perpendiculaire de la partie supérieure du pubis sur la face antérieure du sacrum, cette ligne tombe à $0^m,01$ au-dessous du bord inférieur du premier corps sacré, tandis que, dans un bassin bien conformé, c'est au niveau de ce bord inférieur qu'aboutit l'extrémité de la perpendiculaire.

Les os coxaux sont minces; ils paraissent atrophiés, si on les considère au point de vue de l'épaisseur; les portions iliaques sont plus étendues d'avant en arrière qu'elles ne le sont ordinairement; les fosses iliaques sont bien moins creuses; la lame qui forme leur fond est très mince et translucide.

Les crêtes iliaques, en se dirigeant en arrière, continuent à suivre la même courbure que celles qu'elles possèdent en avant; elles ne se recourbent pas brusquement et fortement en dehors, comme dans l'état normal; aussi le relief, ordinairement très prononcé à ce niveau, qui caractérise l'S italique, existe à peine sur ce bassin.

Les épines iliaques postéro-supérieures sont à une distance de $0^m,06$ l'une de l'autre. Cette distance est de $0^m,07$ 1/2 à $0^m,08$ sur un bassin ordinaire.

Si l'on mène un plan suivant la surface quadrilatère qui correspond à la base de la cavité cotyloïde, ce plan forme avec celui qui coïncide sensiblement avec la surface interne de l'os iliaque, un angle obtus plus grand dans le bassin que nous étudions que dans un bassin normal.

En d'autres termes, l'angle que forme le prolongement du

plan cotyloïdien avec le plan iliaque est plus aigu ; nous n'avons pas évalué cet angle en degrés. On dirait que l'ilium s'est incliné en dehors et l'ischion en dedans.

Enfin il existe, sur la circonférence du détroit supérieur, un détail qui me paraît avoir une certaine importance.

A $0^m,02$ environ en avant de l'aileron du sacrum (symphyse sacro-iliaque) se trouve de chaque côté, mais surtout du côté gauche, une dépression angulaire, un coup de hache qui divise en deux portions bien distinctes la circonférence du détroit supérieur, une triangulaire antérieure, l'autre postérieure semi-elliptique. On ne rencontre pas sur un bassin normal cette division ; le détroit supérieur est plus arrondi, plus régulier ; il n'y a qu'une seule courbe pour limiter cet espace. A ce niveau, nous avons pris les mesures des principaux diamètres ; voici les résultats obtenus :

Diamètre antéro-postérieur, $0^m,12$ 1/2, diamètres obliques, $0^m,12$, diamètre transverse, $0^m,12$ 1/2.

Pour l'excavation et le détroit inférieur, les mesures principales sont :

Distance des épines sciatiques, $0^m,089$; distance maxima des branches ischio-pubiennes, $0^m,08$; diamètre biischiatique, $0^m,09$; distance de la partie inférieure de la symphyse du pubis à la pointe du sacrum, $0^m,09$ 1/2 ; distance de la partie inférieure de la symphyse du pubis à la pointe du coccyx, $0^m,05$. Les ligaments sacro-sciatiques ayant été enlevés, nous n'avons pu mesurer les diamètres obliques du détroit inférieur.

Observation II. — *Déformation du bassin par cyphose dorsale. Accouchement prématuré et spontané. Néphrite. Mort. Autopsie.*

La nommée Usurfins (Célina), née à Cambrai (Nord), journalière, âgée de trente et un ans, entre à la Clinique, le 28 février 1870, dans le service de M. le professeur Depaul.

Cette femme, d'une constitution délicate, est primipare; réglée à dix-sept ans pour la première fois, elle le fut depuis régulièrement deux jours par mois. Elle ne peut donner des renseignements exacts sur la dernière époque menstruelle; mais, d'après le développement de l'utérus, l'époque présumée de la grossesse est de huit mois; pendant ce laps de temps, nausées, vomissements, crampes à partir du sixième mois.

Ce qui nous frappa immédiatement quand cette femme entra dans le service, c'est sa petite taille et sa gibbosité. Les membres étaient très bien conformés; longueur normale, développement normal; en un mot, aucune trace de rachitisme. La gibbosité occupe la partie inférieure de la région dorsale et présente plutôt une courbe arrondie à concavité antérieure qu'un angle aigu; nous avons affaire à une cyphose dépendant probablement d'un mal de Pott, malgré la régularité de la courbure.

La malade nous raconte qu'à l'âge de sept ans elle ressentit des douleurs au niveau du rachis, et que celui-ci se courba vers l'âge de dix ans. A ce moment, elle s'aperçut que ses jambes étaient très faibles et devenaient par instants le siège de tiraillements et d'élancements.

Il y a sept ans environ, un abcès par congestion se forma, et le pus vint se faire jour au niveau de la fosse iliaque droite; une fistule qui coula dix-huit mois fut le résultat de cette ouverture spontanée, et, aujourd'hui, on voit encore au-dessus du ligament de Poupart les traces de cet abcès.

Il y a quatre ans, nouvelle collection purulente qui s'est ouverte au-dessus de la crête iliaque gauche; on retrouve également l'orifice extérieur d'un trajet fistuleux.

En examinant attentivement la colonne vertébrale, on constate les déformations suivantes : la partie inférieure de la région dorsale est le siège de la déformation; on retrouve en arrière les six ou sept dernières apophyses épineuses dorsales, qui, par la réunion de leurs sommets, constituent la courbe cyphotique.

Ceux-ci sont assez rapprochés l'un de l'autre dans ce cas particulier où la courbe est régulière, arrondie, contrairement à ce qui se passe généralement dans le mal de Pott.

Au moment de son entrée à la Clinique, cette femme avait la respiration gênée, les lèvres et les extrémités cyanosées; nous constatons de la bouffissure à la face et de l'œdème sus-malléolaire.

Les urines, examinées par la chaleur et l'acide nitrique, contiennent de l'albumine en quantité notable.

Nous apprenons que depuis quatre mois elle tousse sans avoir cependant jamais craché de sang; pas de sueurs nocturnes, pas d'amaigrissement; quelques râles sibilants disséminés dans toute l'étendue des poumons et crépitants au niveau de leur base.

Outre la gibbosité, ce qu'elle offre de plus saillant, c'est la proémi-

nence du ventre, qui, ne pouvant se développer entre les fausses côtes et les crêtes iliaques, vient tomber en avant et reposer sur la partie supérieure des cuisses, à cause de l'obliquité antérieure très prononcée de la matrice.

L'auscultation nous apprend que l'enfant est vivant.

Par le toucher vaginal, on sent que la tête plonge dans l'excavation; elle y est mobile, paraît petite et incomplètement ossifiée (quelques craquements parcheminés). Col à peu près effacé, ouvert à ses deux orifices.

Membranes intactes; présentation du sommet. La suture sagittale est presque antéro-postérieure. Trois jours après, c'est-à-dire le 26 février, les premières douleurs se déclarèrent. La parturiente, se trouvant dans la salle des accouchées, échappe un peu à la surveillance, d'autant plus que les douleurs se manifestent pendant la nuit, où il n'y a que des élèves sages-femmes à la salle d'accouchement : aussi ne pouvons-nous affirmer d'une manière certaine le début du travail. Le matin, à la visite, nous trouvons notée sur la pancarte de l'accouchée : une heure du matin pour la date d'apparition de ces premières douleurs. Rupture des membranes, 26 février, à trois heures du matin, au moment de la dilatation complète. Accouchement spontané à quatre heures et demie du matin. Sommet OI G. A.

Durée totale du travail, trois heures et demie.

Délivrance naturelle.

L'enfant, du sexe masculin, est né faible.

Son poids est de 2,730 grammes, son diamètre bipariétal, de 0^m,08 1/2; sous-occipito-bregmatique, 0^m,08 1/2; occipito-frontal, 0^m,11 1/2; occipito-mentonnier, 0^m,13.

La longueur totale de cet enfant est de 0^m,42.

Pendant les premiers jours qui suivirent l'accouchement, cette femme se trouve assez bien. Elle ne souffre pas du ventre; celui-ci est souple, indolent.

L'utérus revient bien sur lui-même. Lochies normales. Sécrétion lactée peu abondante; seins peu volumineux. — Prescription : bouillon, potages; bordeaux.

Dans la nuit du 27 au 28 mars, la malade est prise d'un accès de suffocation. Pas de point de côté, mais anxiété précardiale.

La patiente se plaint d'une douleur ou plutôt d'une gêne, d'un poids, au niveau de la région cardiaque. L'auscultation ne révèle pas à ce niveau de bruits de souffle ou de frottement. Les battements du cœur sont clairs, sonores, s'entendent à droite et à gauche sous la clavicule.

Pas de matité exagérée à la percussion. La respiration est accélérée, haletante; le pouls, petit, fréquent et dur. Teinte asphyxique de la face, yeux saillants, vomissements.

Les urines renferment toujours une quantité notable d'albumine.

La malade meurt le 7 avril à huit heures du matin.

A l'autopsie, nous trouvâmes les lésions suivantes :

Les poumons sont petits, congestionnés, emphysémateux, tassés contre la partie supérieure de la colonne vertébrale.

Le cœur est peu volumineux; ses parois sont épaisses; le péricarde n'est pas enflammé, mais on trouve quelques cuillerées de liquide dans la cavité; aucune lésion des orifices valvulaires.

Le foie est gros, l'utérus est revenu en partie sur lui-même; on ne trouve aucune trace d'endométrite ou de péritonite; mais la lésion principale existe au niveau des reins; ceux-ci sont atteints de néphrite suppurée. Le tissu rénal est transformé en poches renfermant une matière tantôt caséeuse, tantôt purulente.

La colonne vertebrale nous présente une gibbosité à convexité postérieure, siégeant à la partie inférieure de la région dorsale; le tronçon supérieur de la colonne vertébrale est exactement horizontal; l'angle formé par les deux portions du rachis se rapproche beaucoup de l'angle droit; le tronçon inférieur serait vertical s'il n'était pas déformé par une magnifique lordose compensatrice portant sur la région lombaire, qui est intacte. Dans ce cas particulier, la courbe cyphotique est arrondie régulièrement et ne présente pas de sommet angulaire, comme cela a lieu ordinairement dans le mal de Pott.

La partie supérieure du sacrum est portée manifestement en haut et en arrière. La ligne qui joint la partie supérieure de la symphyse au milieu de l'angle sacro-vertébral est de $0^m,13\ 1/2$ au lieu de $0^m,11$.

La face antérieure du sacrum forme une surface d'une rectitude parfaite. La région coccygienne est très mobile et possède sa couleur normale.

La hauteur de la corde longitudinale du sacrum est de $0^m,13$.

Sur un bassin de la clinique qui est considéré comme normal, nous trouvons $0^m,11\ 1/2$.

La face postérieure du sacrum ne présente plus sa convexité ordinaire.

La concavité transversale de la base du sacrum est légèrement augmentée. La largeur de la base a un peu diminué.

Corde, 0m,09 1/4. Sur le bassin normal de la clinique, corde, 0m,10. Bassin cyphotique, flèche est égale à 0m,012. Bassin normal, flèche est égale à 0m,01 1/2.

La distance de l'angle sacro-vertébral à la corde transversale qui rase la partie supérieure et antérieure des ailerons est de 0m,03 dans un bassin normal et de 0,m04 dans notre bassin cyphotique.

Cette corde coupe la face antérieure de la deuxième vertèbre sacrée à 0m,002 ou 0m,003 au-dessous du bord supérieur de cette vertèbre ; au contraire, dans un bassin normal, cette ligne coupe la face antérieure de la première vertèbre sacrée à 0m,003 ou 0m,004 au-dessous de son bord inférieur.

Des os coxaux. — Les fosses iliaques sont plus plates que dans l'état normal, surtout du côté droit. La forme en S italique des crêtes iliaques est moins prononcée que dans l'état normal ; la base des fosses iliaques internes est formée par une lamelle très mince, diaphane.

La grande échancrure sciatique est ovale, à grand axe horizontal.

Le détroit supérieur a une forme particulière, tandis que, dans le bassin normal, la courbe qui limite ce détroit est circulaire ou au moins elliptique, à grand axe transversal ; cette ligne dans le bassin que nous avons sous les yeux est triangulaire ou plutôt trapézoïde.

Le diamètre antéro-postérieur du détroit supérieur est de 0m,13.

Le diamètre transversal est de 0m,12.

Les diamètres obliques sont égaux chacun à 0m,12.

La distance du promontoire aux éminences ilio-pectinées est plus grande de 0m,01 environ que dans l'état normal.

La distance de la symphyse du pubis aux ailerons du sacrum est de 0m,122 environ, à peu près, comme dans un bas-

sin bien conformé ; il paraît y avoir compensation entre l'augmentation antéro-postérieure et la diminution transversale.

La distance des épines sciatiques est de $0^m,10$.

Celle des ischions au niveau du point d'insertion des ligaments sacro-sciatiques est de $0^m,10\ 1/2$.

La distance maxima des branches ischio-pubiennes est de $0^m,09$.

En résumé, la déformation porte surtout sur le détroit supérieur, dont le diamètre antéro-postérieur est considérablement agrandi ; et très peu sur le détroit inférieur, dont le diamètre transverse n'est pas sensiblement diminué ; le fait n'a rien d'étonnant après ce que nous avons dit dans notre thèse inaugurale, car ici la cyphose se porte exclusivement sur la région dorsale, et l'inclinaison de la colonne vertébrale est survenue à un âge relativement trop avancé (dix ans) pour que les changements dans les conditions d'équilibre aient une influence très marquée.

Observation *extraite des archives de Tocologie, avril 1874. Bassin cyphotique. Application de forceps.*

La nommée A. P... entrait à la Clinique, le 19 mars, à dix heures et demie du soir. Cette femme raconte qu'elle habite Villejuif, et ayant ressenti quelques douleurs, elle vint dans la journée du 19, chez ses parents à Paris, pour y faire ses couches. Un médecin ayant été demandé reconnut que son bassin présentait une conformation insolite et conseilla à cette femme de venir à la Clinique. Elle est primipare, âgée de dix-sept ans, et nous dit que sa grossesse n'a rien présenté d'anormal. Elle dit avoir marché de bonne heure ; mais vers l'âge de deux ans, ayant fait une chute alors qu'elle était chez sa nourrice, elle dut garder le lit pendant toute une année, et ne marcha ensuite qu'à l'aide d'une canne jusqu'à cinq ans, âge où elle put se passer de soutien. Cependant elle indique fort bien que la déformation de sa colonne vertébrale date du moment où elle se releva, et que depuis, sa jambe droite resta toujours moins forte que l'autre, moins grosse, et un peu plus courte sans cependant l'obliger à boiter.

La nuit du 19 au 20 mars se passa au milieu des douleurs du travail,

et cependant la tête n'avançait que très lentement, était même stationnaire depuis plusieurs heures, quand M. le professeur Depaul vit la malade, le 20 mars, à neuf heures et demie du matin. Ce fut alors qu'il constata une courbure anormale de la colonne vertébrale siégeant à la région lombo-sacrée et formant une courbure à convexité postérieure et à concavité antérieure. Il fit remarquer aux élèves présents cette difformité, en ajoutant que l'équilibre de la station nécessitait, en pareil cas, presque toujours deux courbures que l'on pourrait appeler de compensation, l'une au-dessus, l'autre au-dessous de la partie déformée. Dans le cas présent, il y avait donc une convexité antérieure de la colonne vertébrale de la région dorso-lombaire, et probablement une autre convexité antérieure de la région sacrée, ou tout au moins la disparition de la concavité anormale du sacrum, qui devait être redressé.

L'engagement assez prononcé de la tête indiquait que le détroit supérieur n'était pas rétréci, mais ne permettait pas des investigations étendues dans l'excavation du bassin.

La durée du travail, l'arrêt de la progression de la tête et des irrégularités dans les battements du cœur fœtal, déterminèrent M. Depaul à terminer cet accouchement par une application de forceps. L'instrument ayant été placé, la branche gauche introduite la première, puis la branche droite, le professeur fit des tractions énergiques, mais ne put dégager la tête, malgré ses efforts unis à ceux de son chef de clinique. Il désarticula l'instrument et le replaça une seconde fois en introduisant la première la branche droite. La tête fut alors entraînée, mais non sans difficultés.

L'enfant naquit assez faible, mais fut vite ranimé; il pesait, au moment de sa naissance, 3,200 grammes (en position latérale gauche).

M. Depaul, aussitôt après l'accouchement, voulut se rendre compte de la forme du détroit supérieur; mais il ne put atteindre l'angle sacro-vertébral, ce qui le confirma dans son opinion première, à savoir que l'obstacle ne résidait pas au détroit abdominal, mais provenait probablement de l'excavation du détroit inférieur; en un mot, que c'était là un de ces bassins dits en entonnoir dont l'ouverture supérieure est assez grande pour laisser engager la tête de l'enfant, mais qui vont en se rétrécissant jusqu'au détroit inférieur, disposition du reste qui est fréquemment observée dans les bassins cyphotiques, surtout quand la cyphose occupe la partie la plus inférieure de la colonne vertébrale.

Bassin cyphotique. — Accouchement prématuré artificiel. — Enfant vivant. — Guérison.

Le 28 mai 1874 entrait à la clinique la nommée L. D. âgée

de 17 ans et enceinte de sept mois et une semaine environ. Elle dit n'avoir pas été malade dans son enfance, et cependant l'examen du squelette fait reconnaître l'existence d'une courbure anormale de la colonne vertébrale siégeant à la région lombo-sacrée. Cette courbure à convexité postérieure directe est assez prononcée et détermine un examen minutieux de la cavité pelvienne. M. le professeur Depaul constate qu'il n'y a pas de rétrécissement du diamètre antéro-postérieur du détroit supérieur. Ce fait est démontré, d'abord parce qu'il est impossible d'atteindre l'angle sacro-vertébral et qu'en outre la tête fœtale est déjà à cette époque sensiblement engagée dans l'aire de ce détroit. Mais l'excavation du bassin semble modifiée dans sa forme et ses dimensions par la direction du sacrum, qui n'est pas aussi excavé que d'habitude.

C'est principalement au détroit inférieur que siège l'angustie pelvienne, qui toutefois n'est pas très exagérée. M. Depaul conclut de cet examen que pour éviter une intervention trop laborieuse et peut-être fatale pour l'enfant, si on laissait la grossesse se poursuivre jusqu'à terme, il lui semble préférable de provoquer l'accouchement vers huit mois et demi environ.

Le 23 juin l'accouchement prématuré fut opéré avec succès complet. (*Archives de tocologie*, 1874.)

B. — *Influence de la cyphose compliquée.*

Nous avons étudié, jusqu'ici, l'influence de la cyphose pure sur la conformation du bassin. Nous connaissons la forme que revêt le bassin cyphotique ; mais, ainsi que nous l'avons dit, il est rare que la cyphose existe comme seule lésion: ordinairement elle est accompagnée par une autre déviation vertébrale, la scoliose, ou bien encore elle survient chez un sujet rachitique ; enfin dans certains cas exceptionnels, la déviation rachidienne cyphotique pourra se rencontrer avec d'autres dé-

formations inhérentes au bassin lui-même, par exemple un rétrécissement de toutes les dimensions (bassin infantile), une asymétrie due à la synostose sacro-iliaque, la luxation coxo-fémorale, etc.

Dans ces diverses conditions, l'étude de l'influence de la déformation due à la cyphose deviendra plus difficile; on aura à tenir compte des nouveaux éléments qui viendront augmenter ou corriger, dans une certaine mesure, les traits que la cyphose aurait imprimés différemment si elle eût agi seule.

Dans tous les cas, on reconnaîtra toujours l'influence de la courbure rachidienne cyphotique, mais cependant quelquefois la majeure partie des caractères du bassin cyphotique aura disparu; les modifications apportées par l'affection concomitante pourront cacher ou balancer celles de la cyphose, ainsi que nous aurons occasion de le voir.

Cyphose compliquée de scoliose, SANS RACHITISME.

N° 72 (Musée de Clamart). — Sur ce squelette il existe une cypho-scoliose à la région dorsale. La convexité scoliotique regarde du côté droit.

L'influence de la cyphose est la seule qu'on puisse reconnaître du côté de la conformation du bassin.

Elle se manifeste par l'aplatissement de la face antérieure du sacrum et par son inclinaison anormale en arrière et en haut, de façon que l'extrémité inférieure se rapproche du pubis et donne au bassin un aspect infundibuliforme au moins dans le sens antéro-postérieur. — Les diamètres antéro-postérieurs ont les mesures suivantes :

Diamètre	sacro sus-pubien	$0^m,103$
—	sacro sous-pubien	0 117
—	antéro-postérieur dans l'excavation .	0 096
—	détroit inférieur.	0 071

L'action exercée par la cyphose s'est bornée aux modifications imprimées à la forme et à la direction du sacrum. Quant aux os iliaques, ils ne présentent pas de déformation.

L'influence de la scoliose a été nulle, ce qui s'explique par le siège qu'elle occupe.

Nous voyons dans cet exemple que la cyphose n'a guère été troublée dans son action par la scoliose concomitante. La première n'a amené sur le bassin que la déformation dont elle s'accompagne habituellement, quand elle siège à la région dorsale; la seconde n'a pas agi sur le bassin; nous savons que c'est aussi la règle, quand la région lombaire n'est que peu atteinte et que le sujet est exempt de rachitisme.

N° 59 (Musée de Clamart). — Cypho-scoliose à la région dorsale supérieure, convexité dirigée à droite, — légère scoliose lombaire de compensation.

Là encore, on ne retrouve dans la conformation du bassin que quelques-uns des caractères dus à la cyphose. La scoliose n'a pas agi.

Le sacrum est aplati, allongé; le promontoire est plus haut qu'à l'état normal: le diamètre transverse du détroit inférieur est de 0m,08.

D'un autre côté, le diamètre antéro-postérieur du détroit supérieur n'a que 0m,09, bien que le squelette ne présente pas de traces de rachitisme.

Ce bassin présente donc seulement quelques-unes des déformations propres à la cyphose, la seconde déviation de la colonne vertébrale étant restée sans influence.

D'après ces deux exemples, nous voyons que la cyphose et la scoliose peuvent exister ensemble, dans des conditions particulières sans que leurs influences se combinent; que la première peut agir seule; mais dans d'autres circonstances, les

deux déviations rachidiennes déforment à la fois le bassin. Considérons par exemple la pièce suivante :

N° 67 (Musée de Clamart). — Cypho-scoliose à la région dorsale, convexité droite.

L'étude du bassin nous permet de reconnaître des déformations spéciales à chacune des deux déviations du rachis.

1° A l'influence de la cyphose se rapportent les caractères suivants présentés par le sacrum. Cet os est tiré en haut et en arrière, sa face antérieure est devenue plane; le sommet s'avance dans l'excavation qui est infundibuliforme, mais surtout dans le sens antéro-postérieur, car les os iliaques sont à peine déformés et le détroit inférieur mesure dans le sens transversal $0^m,10$.

2° A la scoliose appartiennent d'autres modifications de ce bassin.

La sympyhse pubienne est un peu déviée à gauche.

Les diamètres obliques diffèrent d'étendue.

Le diamètre oblique droit mesure $0^m,112$; le gauche 0^m123.

Par suite de ces diverses déformations, le détroit supérieur représente une circonférence légèrement aplatie suivant le diamètre oblique droit. Cet aplatissement est dû à l'action de la scoliose dorsale qui faisait porter le poids du tronc sur le côté droit du bassin, les membres inférieurs étant normaux.

Les dimensions du détroit supérieur sont : diamètre sacro sus-pubien, $0^m,13$; diamètre transverse, $0^m,12$. Si on se rappelle la longueur des diamètres obliques $0^m,112$ et $0^m,123$, on voit que l'aire du détroit supérieur est presque circulaire. — L'excavation est assez large, malgré l'inclinaison du sacrum.

Les os iliaques n'offrent rien à noter.

De la connaissance de ces diverses particularités, on peut conclure :

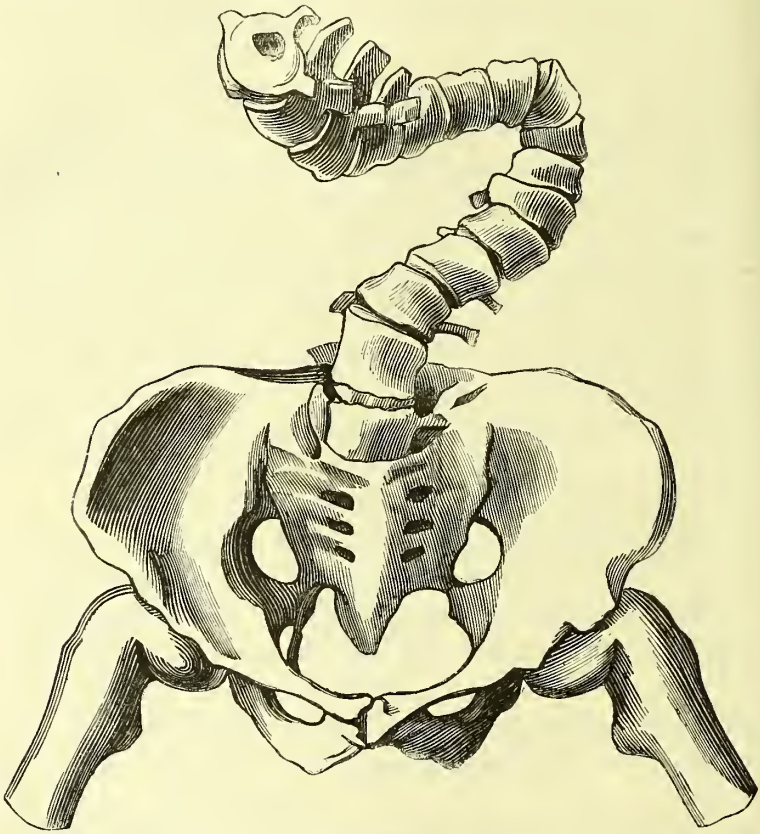

Fig. 7. — Cypho-scoliose non rachitique.
Le sacrum est allongé, aplati. Pas de rétrécissement transversal du détroit inférieur. Légère asymétrie du bassin.

Que ce bassin présente des déformations dues à la cyphose, et des déformations dues à la scoliose,
et que malgré ces déformations complexes, un accouchement

naturel aurait pu s'effectuer très facilement à travers cette ceinture pelvienne.

N° 64. (Musée de Clamart.) — Cypho-scoliose dorsale supérieure. La scoliose est très prononcée, sa convexité est à droite au niveau de la région dorsale : il y a une légère courbure de compensation à la région lombaire. — La cyphose peu accentuée du reste existe au niveau de la déviation rachidienne principale.

Quelles sont les déformations du bassin?

C'est l'influence de la cyphose qui est la plus marquée. Le diamètre sacro-sus-pubien est de $0^{m},12$. Le sacrum est attiré légèrement en arrière et en haut, mais le reste du bassin est normal.

L'influence scoliotique est à peine appréciable : elle se manifeste seulement par une légère inclinaison à gauche du bord antérieur du promontoire. Mais la scoliose lombaire compensatrice n'a pas été assez intense pour amener une asymétrie marquée du bassin.

N° 66. (Musée de Clamart). — Pièce analogue à la précédente.

Cypho-scoliose région supérieure dorsale, à convexité droite.

L'influence de la scoliose a été nulle. — Quant à la cyphose elle a agi seulement sur le sacrum et augmenté le diamètre droit du détroit supérieur. — Le reste du bassin est normal.

N° 73. (Musée de Clamart.) — Cypho-scoliose dorsale. — Le bassin ne présente comme déformation qu'une diminution dans la concavité sacrée.

N° 73. (Musée de Clamart.) — Cypho-scoliose à la région dorsale supérieure, convexité droite.

Le sacrum présente une élévation en haut et en arrière du promontoire et un aplatissement de sa face antérieure. Le diamètre sacro-sus-pubien est de $0^m,12$.

La scoliose n'a pas agi sur le bassin.

Dans les exemples qui précèdent, nous avons vu ce qui peut se produire dans le cas de cyphose avec scoliose, mais sans rachitisme. Si la cyphose et la scoliose siègent très haut, le bassin pourra demeurer sans déformation.

Si la cypho-scoliose siège à la région dorsale ou inférieure, la cyphose agit le plus souvent, mais elle ne produit qu'un certain nombre de ses conséquences habituelles : le sacrum seul offre quelques modifications; quant à la scoliose, généralement elle ne déforme le bassin que si une courbure lombaire de compensation s'est produite; cependant nous avons vu un cas où il y a une légère asymétrie, bien que la scoliose soit seulement dorsale sans courbure de compensantion inférieure.

Mais si le siège des lésions cypho-scoliotiques se trouve plus bas, nous allons voir, d'une part, les déformations du bassin devenir plus accentuées par le fait de chacune des déviations rachidiennes, et, d'autre part, l'influence réciproque de l'une sur l'autre se fera sentir aussi bien plus nettement. Les déformations propres à la cyphose seront compliquées d'asymétrie due à l'influence de la scoliose.

L'exemple que nous citons plus loin est emprunté à l'ouvrage de Léopold. Il nous montre un cas de cypho-scoliose sans rachitisme. Le bassin est un type de bassin cyphotique avec asymétrie.

Collection anatomo-pathologique de l'Institut de Leipzig. C. 34.

Cypho-scoliose gauche des vertèbres lombaires par suite de carie.

Conjuguée vraie, 0m,13.

Diamètre antéro-postérieur du détroit inférieur, 0m,098.

Diamètre transverse du détroit inférieur, 0m,07.

Les distances sacro-cotyloïdes diffèrent entre elles de, 0m,01.

En résumé, dans les bassins cypho-scoliotiques non rachitiques, on retrouvera la double influence des deux déviations vertébrales, mais les déformations seront surtout dominées par le siège des deux lésions rachidiennes et par la prédominance de l'une d'elles.

Cyphose compliquée de scoliose AVEC RACHITISME

N° 52. — (Musée de Clamart).

Cypho-scoliose rachitique. — Saillie dominante à la région dorsale et à droite.

Le bassin offre surtout des déformations dues au rachitisme et à la déviation cyphotique. Étant assez développé, ce bassin n'a subi de la part du rachitisme qu'un aplatissement antéro-postérieur (0m,08). Le diamètre transverse mesure 0m,12 : le diamètre oblique 11. Cet aplatissement est peut-être moins considérable qu'on ne l'eût trouvé s'il n'y avait pas en même temps cyphose de la colonne dorsale. Car l'influence cyphotique est évidente. La concavité sacrée est complètement effacée, la longueur du sacrum augmentée, le promontoire est manifestement élevé au-dessus du niveau des ailerons du sacrum.

Sauf l'aplatissement de la face antérieure du sacrum, l'excavation n'est pas déformée. — La cyphose a laissé le détroit inférieur indemne.

La scoliose a été de nul effet sur la forme du détroit supérieur.

Léopold (*Rachitisches Becken*, p. 80) cite huit exemples de bassins cypho-scoliotiques rachitiques. Voici un résumé de ses observations.

A. 20. — (Institut pathologique de Leipzig.)

Bassin en forme d'entonnoir, assez symétrique avec cypho-scoliose gauche des vertèbres dorsales inférieures et des vertèbres lombaires supérieures. Le détroit supérieur est agrandi ($0^m,11$), l'inférieur est rétréci.

N° 2891. — (Collection de l'Établissement d'accouchement de Halle.)

Cypho-scoliose gauche des vertébres dorsales inférieures et des vertèbres lombaires supérieures. Scoliose compensatrice des vertèbres dorsales inférieures vers la droite.

Le bassin est en forme d'entonnoir, assez symétrique, à entrée large et détroit inférieur rétréci.

Diamètre droit, détroit supérieur	$0^m,12$ 5
— — inférieur	0 08 6
— transverse, détroit supérieur	0 14
— — inférieur	0 09

T. 79. — (Collection de l'Établiss. de Leipzig, année 1872.)

Cypho-scoliose gauche des vertèbres dorsales. Scoliose compensatrice des vertèbres lombaires à droite.

Le détroit supérieur est très rétréci du côté droit. Le détroit inférieur a son diamètre antéro-postérieur diminué. Commencement de forme d'entonnoir.

A. 28. (Recueil de l'Établissement anatomo-pathologique de Leipzig.)

Cypho-scoliose gauche des vertèbres dorsales inférieures. Scolio-lordose compensatrice des vertèbres cervicales et lombaires vers la droite. Bassin rachitique plat, surtout rétréci à droite : le détroit inférieur est rétréci dans le diamètre droit.

S. 5. — (Recueil de l'Établissement anatomo-pathologique de Leipzig.)

Squelette rachitique à forte cypho-scoliose gauche des vertèbres dorsales inférieures et bassin en forme d'entonnoir à entrée modérément rétrécie du côté droit avec déviation de la symphyse pubienne à gauche et rétrécissement de tous les diamètres du détroit inférieur.

S. 6. — (Recueil de l'Établissement anatomo-pathologique de Leipzig.)

Squelette rachitique à cypho-scoliose gauche des vertèbres dorsales inférieures et scoliolordose droite des vertèbres supérieures dorsales et du cou.

Bassin rachitique plat, en forme d'entonnoir, à entrée légèrement rétrécie à gauche et détroit inférieur rétréci d'avant en arrière.

N° 3. (Institut anatomo-pathologique de Berlin. — 1862.)

Cypho-scoliose droite des vertèbres dorsales. Scoliose gauche des vertèbres lombaires. Bassin rachitique aplati, rétréci en tous sens, avec rétrécissement plus marqué à gauche au détroit supérieur et rétrécissement du diamètre droit du détroit inférieur.

N° 3028. (Institut anatomo-patol. de Berlin.)

Cypho-scoliose gauche des vertèbres dorsales.

Scolio-lordose droite des vertèbres cervicales.

Bassin rachitique en forme d'entonnoir.

Rétrécissement droit du détroit inférieur.

Outre ces observations données en détail par le professeur de Leipzig, son travail relate d'autres exemples tirés de la littérature obstétricale allemande.

Hohl (*Zur Pathologie des Beckens, S.* 104) fait mention d'un bassin dont la colonne vertébrale montre une scoliose cyphotique très considérable des vertèbres dorsales à droite, et une lordose compensatrice des vertèbres lombaires. « Le bassin large et très grand, dont les os sont parfaitement sains, s'écarte de la conformation normale en tant que l'os innominé gauche est plus étiré, et que la symphyse se dirige à droite. »

Entrée	Conjuguée vraie	0m,12 1/2
	Diamètre transverse	0 13 1/2
	Diamètres obliques	0 13 1/2
Excavation.	Diamètre droit	0m,14
	Damètre transverse	0 14
Détroit inf.	Diamètre droit	0m,10
	Diamètre transverse	0 13 5

Ce qui est digne de remarque dans ce bassin, c'est le déplacement en arrière du sacrum avec le maintien de l'étendue en largeur de l'entrée et de la sortie. (Léopold. *loc. cit.* p. 39.)

De la connaissance de ces observations, il résulte que dans les cas de cyphose avec scoliose et rachitisme, le bassin présente toujours des déformations plus ou moins complexes.

Les trois influences agissent simultanément, tantôt dans un même sens, tantôt, au contraire, l'action de l'une tend à modifier ou à atténuer celle de l'autre, comme l'a fait remarquer M. Chantreuil. M. Pinard, en étudiant les diamètres antéro-postérieurs du bassin (thèse 1874), s'explique ainsi à ce sujet : « Le rachitisme, comme on le sait, a surtout pour effet de rétrécir le diamètre antéro-postérieur du détroit supérieur et d'agrandir, dans nombre de cas, d'une façon relative, le détroit inférieur. La cyphose amène un résultat diamétralement opposé, d'où il suit que ces deux causes morbifiques se neu-

tralisent, et que, dans ces cas, le bassin est bien moins vicié que si l'une d'elles avait agi isolément. On pourrait dire que de ces deux causes, l'une joue par rapport à l'autre le rôle de

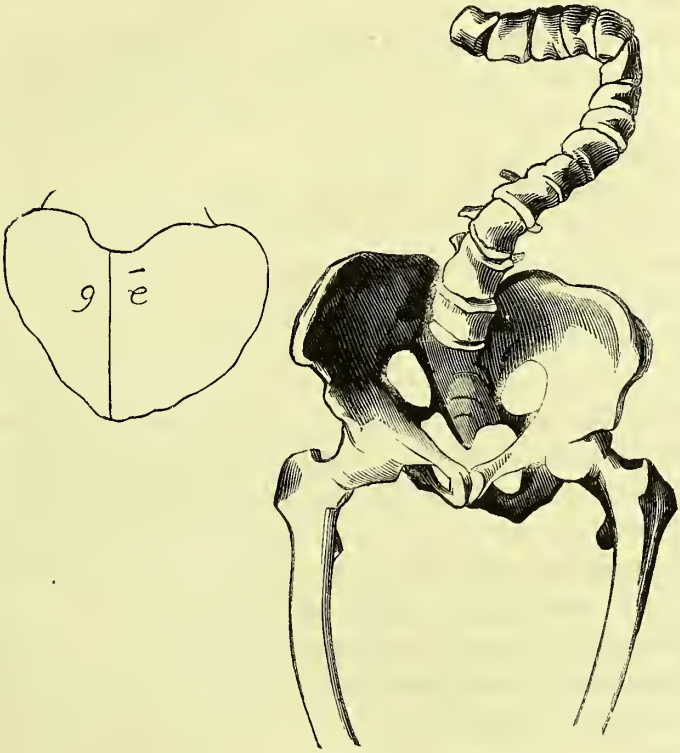

Fig. 8. — Cypho-scoliose rachitique.
Le bassin offre, dans sa déformation, des traces de chacune des influences.

lésion compensatrice. — Sur la pièce n° 552 de Clamart qui présente des déformations rachitiques des membres et du thorax et de plus offre une cyphose dorso-lombaire, Chantreuil a trouvé :

Diamètre antéro-post. du détroit supérieur . .	0m,10 5
« bisischiatique.	0 09 5
Distance des épines sciatiques	0 09 5
Distance maxima des branches descendantes du pubis	0 08

M. Pinard a remarqué le même fait sur nombre de bassins qu'il a étudiés (V. planches 66, 68, 70). — Dans ces cas, le diamètre antéro-postérieur est agrandi et le pelvis légèrement en anté-version. »

Il existe encore sur ce sujet un travail de Konig[1], publié dans *Zeits. f. Geburtsk.* n° 17, 1875. L'auteur a étudié quatre bassins de la collection du Pr. Zenker. Nous rapportons ici les conclusions auxquelles il est arrivé :

Du fait de la cyphose, le sacrum tend à basculer de telle sorte que la pointe est portée en avant, tandis que le promontoire est porté en arrière ; du fait du rachitisme, le déplacement est tout à fait opposé, le promontoire tend à proéminer dans l'aire du détroit supérieur, tandis que la pointe du sacrum est repoussée en arrière. Les déformations de la cypho-scoliose rachitique étant dues à des forces dont les résultats diffèrent, seront donc complexes et variables suivant que l'une et l'autre de ces forces auront commencé à agir plus tôt pendant la période du développement osseux. Néanmoins le sacrum est toujours plus allongé : il est convexe dans sa direction transversale.

Dans ces conditions de cypho-scoliose rachitique, le poids du corps se transmet suivant une direction oblique par le fait de la double influence de la scoliose et du rachitisme : il y a le plus souvent allongement du membre inférieur opposé à la scoliose. Il en résulte un redressement de la ligne innominée

1. *Ueber das rachitisch-kypho-scoliotische Becken.*

de ce côté; de plus, dans la position assise, l'ischion tend à se porter en dehors et la fosse iliaque à se redresser.

Ces déformations entraînent des modifications dans la longueur des diamètres pelviens qui peuvent se résumer en ces deux expressions: diminution d'un diamètre oblique du détroit supérieur et augmentation du diamètre oblique correspondant du détroit inférieur. Le redressement de la ligne innominée diminue d'autant la moitié de l'aire du détroit supérieur qui lui correspond.

L'étude du bassin cypho-scoliotique rachitique a été reprise récemment et avec de très grands détails par Léopold de Leipzig.

Pour lui, le bassin de ce genre doit présenter : 1° les traces du rachitisme, 2° l'asymétrie due à la scoliose, 3° les influences de la cyphose affaiblissant les traces du rachitisme.

Il recherche alors ces caractères et trouve :

1° L'agrandissement absolu ou relatif dans les distances entre les épines iliaques antérieurs et supérieures et entre les crêtes iliaques.

2° A l'entrée du bassin, la *conjugata vera* est agrandie relativement et en partie d'une façon absolue.

3° Le *grand diamètre transverse est agrandi absolument;* mais, tandis qu'il dépasse, dans le bassin normal et scoliotique rachitique, toujours la *congugata vera* dans le bassin cypho-scoliotique, il est plus petit que cette dernière.

4° Les *diamètres obliques* sont, en comparaison de ceux du bassin scoliotique rachitique, en moyenne agrandis et correspondent par conséquent au bassin cyphotique. En outre, ils diffèrent par l'asymétrie, et selon le degré, de 2 mill. à 2 cent. et demi.

5° Les distances sacro-cotyloïdiennes sont également agran-

dies relativement et diffèrent selon le degré de la compression du bassin sur un côté jusqu'à $0_m,036$.

« Pour comprendre les déformations dans ces cas, il faut se représenter un bassin rachitique d'enfant, à promontoire en saillie, à entrée cordiforme, avec cavités articulaires déplacées en avant et comprimant un peu la ligne innominée. Il ne sera nullement nécessaire, après les travaux de Litzmann, Kehrer et autres, d'expliquer comment, par suite de la station et de la marche, ce bassin tendre d'enfant a subi des modifications par la pression du poids du tronc et par les autres causes.

Tant que la colonne vertébrale suit une direction droite et que sa lordose naturelle dans la région lombaire existe, tant que, d'un autre côté, les extrémités inférieures sont de longueur égale et exercent une pression uniforme contre les cavités cotyloïdes, aussi longtemps le bassin de type rachitique en voie de formation demeurera symétrique. »

Mais l'expérience apprend que cet équilibre change facilement. Ou bien, il se forme une scoliose des vertèbres dorsales et lombaires, qui donne aussitôt au sacrum une autre inclinaison, surcharge plus fortement l'extrémité inférieure ainsi que la partie du bassin de ce côté et comprime celle-ci; et alors il se produit déjà chez l'enfant un bassin asymétrique bien prononcé; ou bien, à la scoliose des vertèbres dorsales et lombaires inférieures succède une scoliose semblable du sacrum, et alors le bassin de l'enfant prend de la même manière la forme asymétrique.

L'influence de la cyphose peut se faire sentir en même temps : elle agit comme d'habitude, mais ces effets sont d'ordinaire moins marqués, à cause de l'antagonisme qui existe entre l'action du rachitisme et celle de la cyphose au point de vue des déformations, ainsi que nous l'avons déjà expliqué.

CHAPITRE IV

Spondylizème et spondylolisthésis.

Immédiatement après l'étude de la cyphose et comme pouvant s'y rattacher par certains détails nous placerons la description de deux déformations particulières du bassin dues à des déviations de la colonne vertébrale et dont la connaissance exacte remonte seulement à une époque peu éloignée. Nous voulons parler de la spondylolisthésis et du spondylolizème.

Qu'entend-on par ces mots? Sous le nom de spondylolisthésis (σπόνδυλος vertèbre; ὀλισθήσις, glissement), Kilian[1] a décrit une altération causée par le glissement de la colonne lombaire dans la cavité pelvienne. Quant à la seconde forme de déviation qu'il y a lieu de distinguer de la première, c'est M. le professeur Hergott de Nancy qui l'a reconnue et décrite dans un mémoire présenté à l'Académie de médecine en 1876, sous le nom de spondylizème (σπόνδυλος, vertèbre; ἴζημα, affaissement). Ces deux déviations vertébrales existant au niveau de la réunion de la colonne vertébrale au sacrum reconnaissent une cause première identique, le mal de Pott, mais dans chacune d'elles le siège précis de la lésion est différent.

1. Kilian. *Schilderungen neve Bekenformen.* Mannheim. 1854.

A. — Dans l'une, où est détruit le corps de la vertèbre qui est le *soutien* de la colonne, celle-ci *s'affaisse* sur elle-même et s'incline; cette inclinaison peut entraîner une projection du rachis en avant si considérable qu'il couvre le détroit supérieur (spondylizème d'Hergott).

B. — Dans l'autre où est altéré l'arc vertébral qui *maintient* la colonne, celle-ci *glisse* en avant dans la cavité pelvienne et l'obstrue (spondylolisthésis de Kilian).

Nous voyons donc que, si la cause première de ces deux déviations est la même, le siège anatomique précis diffère de l'une à l'autre, ainsi que les déformations consécutives de bassin et leurs conséquences, d'où la nécessité de distinguer ces deux types au point de vue obstétrical.

L'anatomie pathologique de ces déformations rachidiennes n'a pas été établie exactement au début.

Kilian admettait l'existence d'une luxation en avant de la dernière vertèbre lombaire, mais cette luxation était favorisée par la présence d'une vertèbre supplémentaire et rudimentaire enfoncée comme un coin à la partie postérieure de l'articulation sacro-lombaire.

Braun (Wiener med. Wochenschr., juin 1857) fait intervenir aussi l'intercalation d'un arc de vertèbre lombaire comme cause de déformation pelvienne congénitale.

Lambl a trouvé une autre théorie pathogénique. Pour lui, l'hydrorachis lombo-sacrée constitue la cause première de la déformation de la cinquième vertèbre lombaire. La production d'un rudiment de vertèbre supplémentaire dans la jointure lombo-sacrée ou bien l'allongement des lames de la cinquième vertèbre lombaire rend peu à peu possible le glissement de cette vertèbre. — Des objections ont été élevées contre la théorie de Lambl, et notamment par Breslau (*Monatschr. f.*

Geburtsk., tome 18, 1861, p. 425). Ce dernier regarde le glissement des vertèbres du bassin comme un fait auquel on ne peut à peu près rien opposer d'analogue dans d'autres parties du squelette.

Maintenant la lumière est faite au sujet de la cause pathologique. — La lésion dépend d'une carie vertébrale. Mais quel est le type des déviations rachidiennes?

Ce type varie dans l'une et dans l'autre de ces déviations. Dans le spondylizème, la carie siégeant principalement à la partie antérieure de la colonne vertébrale amène une déformation cyphotique : dans la spondylolisthésis, au contraire, la lésion atteint la partie postérieure de la colonne, et, par suite du glissement en avant et en bas, on a affaire à une déformation lordotique.

La déviation de la colonne vertébrale doit être étudiée séparément.

Il y a *pelvis obtecta* selon l'expression de Kilian, mais cette disposition est surtout prononcée dans le spondylizème.

La manière dont la colonne s'incline sur le bassin est différente : elle s'effectue dans le spondylizème par un mouvement de bascule en avant : dans le spondylolisthésis, par un glissement progressif avec translation en totalité de la colonne vertébrale de la partie antérieure du sacrum jusque dans l'excavation.

Les déviations amènent, on le comprend, des déformations importantes sur le bassin.

Les lésions osseuses auxquelles est due la cyphose sacro-vertébrale peuvent, même dans certains cas, déformer directement le sacrum.

Il existe au Musée de Clamart, n° 79, une pièce qui démontre la possibilité de ce fait : la carie s'étend aux vertèbres lombaires et aux trois premières pièces du sacrum.

D'ailleurs, l'observation est venue démontrer que, dans le spondylizème, le sacrum est parfois lui-même atteint par la carie (voir observations du bassin de Stolz et autres).

Le bassin, dans certains cas, est donc directement déformé par la même lésion qui produit la déviation de la colonne vertébrale.

Il est de règle que la première pièce du sacrum participe à la déformation par sa face supérieure, mais ce qui est surtout intéressant pour l'obstétrique, c'est de rechercher l'influence que la déviation apporte sur la forme du détroit supérieur et de l'excavation.

Dans le spondylizème, le promontoire n'existe plus, il est remplacé par un angle rentrant.

Dans la spondylolisthésis, au contraire, il y a exagération de l'angle sacro-vertébral, ou plutôt l'angle sacro-vertébral est remplacé par l'énorme saillie que forment au-devant du sacrum les corps vertébraux des dernières vertèbres lombaires.

Outre les déformations qu'on trouve au niveau du sacrum et dont les observations suivantes donnent une connaissance approfondie, il faut noter que la déviation rachidienne par cyphose ou par lordose sacro-vertébrale rétrécit le détroit supérieur et même l'excavation de façon à gêner considérablement le développement de l'utérus pendant la grossesse ou l'engagement de l'enfant au début du travail.

L'influence des déviations vertébrales amène encore un changement notable dans l'inclinaison du bassin dans les cas de spondylolisthésis et de spondylizème. — L'attitude que prennent les femmes atteintes de ces lésions vertébrales et les conditions nouvelles dans la transmission du poids du tronc, font que le plus souvent, l'arc antérieur du bassin est relevé. Le relèvement de la partie antérieure du bassin vient encore

diminuer l'espace antéro-postérieur qui s'étend du pubis à la face antérieure de la colonne vertébrale abaissée.

On n'a pas noté d'ordinaire de déformation du côté de l'excavation et du détroit inférieur.

Ces raretés pathologiques doivent être étudiées individuellement: nous rapportons ici un abrégé de toutes les observations connues jusqu'à ce jour.

Nous avons suivi la classification que le Pr. Hergott a faite de ces divers bassins spondylolisthésiques et spondylizèmatiques dans son travail de 1876, et ajouté les cas publiés depuis cette époque.

BASSINS SPONDYLOLISTHÉSIQUES

1° *Bassin de Prague.* — La nommé N. primipare âgée de 24 ans, entra à la Maternité de Prague le 6 juin 1849. La marche était droite; ce n'est qu'en l'examinant à nu qu'on avait remarqué une lordose lombaire prononcée et dans le milieu de la région dorsale une cyphose de compensation. Le bassin ayant été mesuré et reconnu trop étroit pour laisser passer un enfant vivant, Jungmann pratiqua l'opération césarienne. La mère succomba six heures après l'opération. Une coupe du bassin montre que le corps de la cinquième vertèbre lombaire a glissé avec la colonne vertébrale dans l'aire du bassin et se soude par sa face inférieure à la surface antérieure du sacrum. Le diamètre antéro-postérieur de l'entrée pelvienne mesure $0^m,72$. On ne trouve que des vestiges de l'arc de la cinquième vertèbre lombaire et point d'apophyse épineuse.

2° *Bassin de Paderborn.* — La femme de qui il provient avait le tronc courbé en avant. On remarqua une lordose très prononcée à la partie inférieure de la région lombaire. L'explora-

tion démontra un des côtés de la cavité pelvienne spacieuse; l'autre rempli par la colonne vertébrale. On devina la déformation. La femme, qui était à sa quatrième grossesse et qui avait déjà subi l'opération césarienne, mourut des suites de l'opération pratiquée pour la seconde fois.

Dans le bassin, le sacrum a subi un mouvement de flexion considérable; le sommet de l'angle exagéré que forme cet os correspond à la jonction de la deuxième vertèbre sacrée avec la troisième.

La partie inférieure du sacrum et le coccyx sont presque dans une situation horizontale. Il résulte de cette déformation un abaissement considérable de la base du sacrum : c'est ce qui explique pourquoi trois vertèbres lombaires ont pu s'enfoncer dans l'aire pelvienne si profondément que la partie supérieure du corps de la troisième vertèbre correspond au niveau du pubis et que la ligne pubio-vertébrale qui représente la conjugata ne mesure que $0^{m},0053$. On remarque aussi une élévation considérable relative du pubis qui résulte de l'inclinaison nouvelle qu'a prise le bassin par rapport au tronc si considérablement déformé. Le corps de la cinquième vertèbre lombaire présente à sa surface inférieure un cran qui repose sur une saillie correspondante au bord antérieur de la première vertèbre sacrée, qui est taillée en biseau aux dépens de sa partie antérieure. L'apophyse épineuse de la cinquième vertèbre lombaire est réduite à un petit tubercule. Il est évident que de l'arc et des apophyses articulaires il n'existe plus que des traces rudimentaires. La coupe des os montre par la raréfaction des tissus qu'il y a eu un processus inflammatoire qui a ruiné leur cohésion.

Ce bassin est celui qui a fourni à Kilian le sujet de sa dissertation sur la spondylolisthésis qui a eu un si grand retentissement.

Bassin de Munich. — Décrit par Breslau. (Analysé dans *Monatsschr.*, VI, 457.) — La déformation n'est pas aussi intense que sur les bassins de Prague et de Paderborn. Un trait de scie, qui sépare verticalement le bassin en deux, suivant le plan vertical, montre que le cartilage entre la cinquième vertèbre lombaire et la première vertèbre sacrée manque complètement, qu'un léger bord marque sa place, que les deux vertèbres sont soudées ensemble, que cette position est marquée par une saillie de $0^m,005$, à laquelle tient en haut, en bas et en arrière un tissu spongieux : la cinquième vertèbre lombaire *dépasse de la moitié de son épaisseur* le corps de la première vertèbre sacrée, si bien que cette dernière est couverte par l'autre; environ 22 mill. de la surface antérieure de la première vertèbre sacrée sont recouverts par la surface inférieure de la dernière vertèbre lombaire (à peu près comme dans le bassin de Paderborn). Celle-ci se termine en arrière par une saillie étroite limitant la surface supérieure de la première vertèbre sacrée par une branche plus forte en avant, une autre plus petite en arrière. Breslau pense que ce bassin n'a été déformé qu'après la puberté, à la suite d'un travail de ramollissement du cartilage intervertébral et des tissus circonvoisins à la suite duquel ces tissus ont été résorbés ; que ce travail a permis le déplacement des os qui se sont fixés dans leur nouvelle position.

Bassin de Zurich. — La description de cette pièce est encore due au P. Breslau (*Monatsschr. f. Geburtskunde*, tome VIII). — La femme était petite, $1^m,46$, et ne portait pas de traces de courbure rachitique sur ses extrémités inférieures. On constata une dépression de la région lombaire, longue de $0^m,10$, flèche de $0^m,025$. Le sacrum était extraordinairement saillant : il avait une bonne courbure ; à travers les téguments on croyait

sentir distinctement l'apophyse épineuse de la première vertèbre sacrée, mais on vit plus tard que c'était celle de la cinquième vertèbre lombaire. On apprit que la parturiente avait été très droite jusqu'à l'âge de 17 ans, qu'à cette époque elle avait éprouvé des douleurs lombaires à la suite desquelles elle s'était inclinée en avant. Le diamètre antéro-postérieur fut évalué par Breslau à moins de $0^m,08$, et ce chirurgien crut devoir faire l'opération césarienne. La femme mourut.

On constata, à l'examen du bassin, la descente de la colonne lombaire dans l'aire du détroit supérieur. Le corps de la dernière vertèbre lombaire se trouve placé au devant de la première vertèbre sacrée, qui est diminuée elle-même de hauteur. La vertèbre lombaire est attachée au sacrum par un lien osseux qui n'a que deux mill. d'épaisseur et qui correspond à la jonction de la première vertèbre sacrée avec la seconde. La distance qui existe entre la surface postérieure du corps de la cinquième lombaire et la surface antérieure de la paroi postérieure du canal vertébral, vis-à-vis le milieu de l'apophyse épineuse de cette vertèbre, est de $0^m,04$ au lieu de $0^m,015$; l'arc vertébral a donc été déformé d'une manière considérable, et cette déformation, qui n'a pu survenir qu'à la suite du travail de ramollissement de cette partie de la vertèbre, a permis cette altération de la colonne sous l'influence de la pression du poids du corps. (Hergott.)

Bassin de Halle. — Décrit par Olshausen de Halle. (*Monatsschr. f. Geburts.* tome XXIII.) — Il ne faut pas le confondre avec le bassin dit d'Olshausen qui est spondylizématique.

Femme petite non rachitique. Lordose marquée à la région lombaire inférieure. A l'âge de 18 ans, elle fut traitée pour une affection vertébrale. Elle sortit de l'hôpital avec une attitude particulière, flexion du tronc dans les articulations des hanches.

Au moment de l'accouchement en 1873, à l'âge de 24 ans, on toucha avec facilité la paroi postérieure du pelvis et on crut à l'existence d'un bassin rachitique. La femme succomba aux suites de l'opération césarienne. Le bassin présente au plus haut degré les caractères de la spondylolisthésis. Son inclinaison est presque effacée : la partie supérieure de la symphyse se trouve au niveau du milieu de la troisième vertèbre lombaire : cette conjugata ne mesure que $0^{m},035$. Le sacrum est par conséquent très bas ; sa hauteur est diminuée par la fonte d'une portion de la première vertèbre sacrée qui est très poreuse et qui renferme une grande lacune à sa partie inférieure ; la cinquième vertèbre lombaire usée aux dépens de sa partie inférieure est appliquée et soudée à la surface antérieure du sacrum. Entre les deux surfaces osseuses se trouve un petit corps que Olshausen croit être le reste d'un corps intervertébral rudimentaire (selon la théorie de Lambl) et qui, pour M. Hergott, n'est qu'un débris provenant des ruines effondrées des corps vertébraux, ou bien une production osseuse de formation récente. On voit quatre vertèbres lombaires, mais on ne trouve que trois apophyses épineuses ; de la dernière, il ne reste qu'une petite lame aplatie, impuissante à maintenir la colonne dans sa situation verticale.

Deux nouveaux bassins de Prague. — (Décrits par de Weber-Ebenhof, professeur à l'université de Prague, dans le tome CXXI de la *Vierteljahrschrift für praktische Heilkunde.*)

Bassin A. — Il provient d'une femme morte en 1875, à l'âge de 56 ans. Jusqu'à 16 ans on n'avait rien remarqué dans l'attitude et la démarche. A cette époque, la femme fit, d'une hauteur de 4 mètres, une chute à la suite de laquelle le corps se pencha de plus en plus en avant. La femme mourut à 56 ans dans un établissement d'aliénés.

Le bassin est sensiblement symétrique ; cependant, en l'examinant avec soin, on remarque qu'il est un peu incliné à droite ; la branche droite de l'arcade pubienne est un peu plus évasée que la gauche. La lordose commence aux dernières vertèbres lombaires et atteint son maximum à la troisième. La face antérieure de la cinquième lombaire est devenue inférieure et parallèle à l'horizon. L'entrée du bassin et sa cavité sont surplombées par la colonne vertébrale, dont la région lombaire présente une lordose. L'inclinaison du bassin a été modifiée si bien que (le bassin reposant sur les ischions et le coccyx) le bord supérieur de la symphyse pelvienne est de $0^m,025$ plus élevé que la surface libre du sacrum et de $0^m,07$ plus haut que la partie la plus basse de la cinquième vertèbre lombaire, là où elle est réunie par synostose avec le sacrum.

Ouverture supérieure du petit bassin.

1° Une ligne droite partant du bord supérieur de la symphyse, et se dirigeant horizontalement en arrière dans le bassin tenu dans la situation assise, touche le cartilage entre la deuxième et la troisième lombaire et mesure $0^m,058$.

2° Le diamètre transversal mesure $0^m,13$.

3° Le diamètre oblique $0^m,125$.

4° Du bord supérieur de la cavité cotyloïde gauche jusqu'au dessus du cartilage entre la troisième et la quatrième vertèbre $0^m,053$.

5° De la cavité cotyloïde droite au même point $0^m,06$.

Cavité pelvienne.

1° Du milieu de la surface interne de la symphyse pubienne au cartilage entre les troisième et quatrième vertèbres lombaires $0^m,062$.

2° Du même point au point de jonction de la cinquième vertèbre avec le sacrum $0^m,12$.

3° Diamètre transversal $0^m,105$.

Ce qui frappe avant tout dans l'aspect de ce bassin, c'est la descente si considérable de la colonne lombaire dans l'excavation. La cinquième vertèbre lombaire, dont la face antérieure est renversée en bas, se soude au sacrum. La surface de section de la cinquième vertèbre forme presque un triangle, puisque la surface postérieure de la vertèbre a pour ainsi dire disparu et s'est fusionnée avec le sacrum.

Les apophyses épineuses des troisième, quatrième et cinquième lombaires sont réunies en une masse osseuse unique.

Du côté du sacrum s'observent les lésions suivantes :

La surface postérieure de la première vertèbre sacrée est mise à nu ; sa surface antérieure est soudée à la dernière vertèbre lombaire.

Bassin B. — C'est un bassin spondylolisthésique en voie de formation.

A première vue, ce bassin paraît généralement trop large et parfaitement symétrique. Les trois dernières vertèbres forment une lordose moyenne. L'inclinaison du bassin est moindre que dans le précédent. Dans la situation assise du bassin, la symphyse sacro-lombaire se trouve de 0m,024 plus basse que la symphyse pubienne. Les vertèbres lombaires et le sacrum sont poreux, c'est la surface de la cinquième vertèbre lombaire qui offre le moins de solidité.

Les apophyses épineuses des quatrième et cinquième lombaires se touchent et sont unies par un tissu fibreux. — La conjugata nouvelle est de 0m,11. — La conjugata vraie est de 0m,135. (Le bassin présente des dimensions exagérées.)

De la comparaison de ces deux bassins, le Dr Weber-Ebenhof établit de la façon suivante le mode de production du bassin spondylolisthésique. Pour lui, la déformation a pour cause la luxation de la dernière vertèbre lombaire, qui peut être accompagnée de brisure et de fracture

Cependant on n'observe pas de fracture primitive de la cinquième lombaire, et la déformation n'a jamais pu être attribuée à cette cause. Sur 270 cas de fractures vertébrales réunies par Gurlt, on ne connaît aucun exemple de fracture de la cinquième lombaire.

Le prof. Hergott ajoute que la luxation amenant la spondylolisthésis ne peut se produire que par une modification pathologique qui atteint, dans les arcs vertébraux, les éléments articulaires, les articulations intervertébrales et les ligaments; qu'une inflammation de cause tranmatique ou constitutionnelle a pour premier effet de ramollir les tissus pour permettre ensuite les déplacements qui se produisent sous l'influence de l'action musculaire ou de la pesanteur, comme dans les luxations pathologiques ordinaires.

Bassin spondylolisthésique. Décrit par le docteur Van den Bosch. (Travail présenté à l'Académie de médecine de Belgique, juin 1879, et publié dans le Bulletin de cette Académie.)

« Ce bassin est légèrement asymétrique; sa moitié droite est sensiblement plus petite que la gauche. La branche droite de l'arcade pelvienne est un peu plus évasée que l'autre, et son bord inférieur est notablement déjeté en dehors. Les os iliaques bien développés ont leurs fosses internes un peu moins inclinées et moins planes que d'ordinaire; ce qui fait paraître le bassin un peu plus haut latéralement, surtout du côté gauche. — Les os, et spécialement le sacrum, sont assez poreux, légers, et ils seraient certainement loin d'atteindre, à l'état frais, le poids ordinaire de 600 grammes d'un bassin normal. »

Voici les principales dimensions du grand bassin.

1° Entre les crêtes iliaques, 260 millimètres.

2° Entre les épines iliaques antérieure et supérieure, 233 millimètres.

3° Entre les épines iliaques antérieure et inférieure, 180 millimètres.

La cinquième vertèbre lombaire ayant été seule conservée, le détroit supérieur a à peu près sa forme normale, mais avec une saillie considérable au milieu de son arc postérieur.

La distance entre le bord supérieur du pubis et la partie la plus saillante de la cinquième vertèbre lombaire mesure 105 millimètres.

« Si la colonne lombaire existait, on trouverait la conjugata nouvelle représentée par une ligne allant de la partie supérieure de la symphyse pubienne à l'articulation des deuxième et troisième vertèbres lombaires, et mesurant 51 millimètres. »

(Ce n'est qu'une hypothèse dans le cas présent. On ne peut juger en effet de la direction de toute la colonne lombaire par la connaissance du déplacement de la cinquième vertèbre seule.)

« Le diamètre sacro sus-pubien est de 124 millimètres. Cette longueur exagérée provient de ce que la partie antérieure de la base du sacrum a disparu et que cet os, pressé par la colonne vertébrale, a un peu basculé en arrière.

La première et une petite partie de la deuxième pièce du sacrum se trouvent derrière la cinquième lombaire. L'os sacré qui a un peu tourné sur son axe transversal, de façon que son extrémité a été projetée en avant et sa base en arrière, est très poreux. Il a en général la forme normale; seulement il est plus développé, plus large, mais moins haut, et sa face antérieure est dans les deux sens plus concave qu'à l'état ordinaire. La courbure verticale s'exagère surtout à la quatrième pièce, et l'extrémité du sacrum se dirige presque horizontalement en avant pour former une paroi inférieure au bassin. Il y a cinq

trous sacrés du côté gauche et quatre seulement du côté droit, le cinquième étant remplacé de ce côté par une échancrure.

Description de la cinquième vertèbre lombaire, dont la position constitue l'originalité de ce bassin. — Cette vertèbre est descendue dans l'excavation et ne dépasse en arrière la base du sacrum que de 8 millimètres. La face antérieure est devenue inférieure et à peu près parallèle à l'horizon, et le bord inférieur de cette face, devenu postérieur, arrive au niveau du tiers moyen de la deuxième sacrée. La face supérieure regarde presque directement en avant, et l'inférieure, articulée primitivement avec le bas du sacrum, est devenue postérieure. Quant à la postérieure, le glissement de la vertèbre l'a presque rendue supérieure. Ces deux faces, postérieure et inférieure, sont unies à la partie antérieure de l'os sacré par une soudure osseuse. Une coupe verticale faite à travers le milieu de la vertèbre nous donne une surface de section représentant une espèce de triangle dont un des angles est dirigé en haut. Cela tient à ce que les faces postérieure et inférieure surtout, de l'os ont en grande partie disparu. Il y a à leur place ce qui reste de la partie postérieure de la vertèbre (8 mill.), la soudure avec le sacrum, puis une portion arrondie qui marque la surface inférieure. Cette coupe nous permet aussi de voir que le lien osseux qui unit la vertèbre au sacrum a 11 millimètres de hauteur. Il a toute la largeur de l'os et correspond à la moitié supérieure environ de la face antérieure de la première pièce de la colonne sacrée.

Plus bas, quoique les os ne soient pas unis, il y a eu un commencement de soudure, car la face antérieure du sacrum, jusques et y compris le quart environ de la deuxième pièce, est épaissie, et la portion de la vertèbre lombaire qui la touche est rugueuse et porte de petites concrétions, vestiges d'une inflammation adhésive.

La consistance de la cinquième lombaire est diminuée. Son apophyse épineuse est courte et libre. Les apophyses articulaires supérieures regardent en haut et en arrière. Entre elles et le corps de la vertèbre se voient les trous inter-vertébraux, celui de droite plus petit que l'autre. Les apophyses articulaires inférieures sont soudées à celles du sacrum, avec lesquelles elles constituent une tumeur irrégulière de chaque côté de l'apophyse épineuse. De ces petites masses partent des végétations osseuses qui les réunissent aux apophyses articulaires supérieures. Ces végétations sont plus considérables à droite qu'à gauche.

La colonne vertébrale était soudée à angle droit avec le sacrum, et lorsque la femme était assise, la face postérieure de cet os devait s'appuyer sur le plan de sustentation et non sur les tubérosités sciatiques qui devaient être dirigées en avant et un peu en bas.

Tels sont, jusqu'à ce jour, les exemples authentiques de spondylolisthésis. On pourrait peut-être ajouter à cette liste trois ou quatre faits qui ont été signalés et dont le diagnostic aurait été établi chez la femme vivante.

Breisky a même inséré dans les Archives für Gynœk., IXe vol., un travail sur le diagnostic du bassin spondylolisthésique chez la femme vivante. Il rapporte que ce diagnostic n'a été fait que deux fois avant lui, par Robert et Hartmann.

Nous trouvons un autre exemple dans lequel ce diagnostic aurait été porté par Karl Schwing. (Vierteljahrschrift für die praktische Heilkunde, 1876.)

En résumé, dans les cas de spondylolisthésis on a rencontré les particularités suivantes.

Quand on peut reconstituer l'histoire complète, on apprend souvent que les femmes, exemptes de rachitisme, n'avaient

rien présenté d'anormal pendant l'enfance; puis vers l'âge de quatorze ans, seize ans, dix-huit ans (voir les observations) elles ont fait une chute qui amène des accidents du côté du rachis : quelquefois aussi un mal de Pott survient spontanément.

Dès lors le rachis se dévie.

L'inclinaison se fait en avant à la partie supérieure de l'épine, et il survient plus tard une lordose quelquefois très prononcée à la région lombaire.

Les déformations de la région lombaire inférieure et des premières pièces sacrées surviennent progressivement. Le plus communément, la cinquième vertèbre lombaire glisse en avant du sacrum; la direction de ses faces est modifiée comme nous l'avons vu, les altérations osseuses sont plus ou moins étendues, les apophyses épineuses des dernières vertèbres se tassent les unes sur les autres, se soudent même : la colonne lombaire insuffisamment maintenue descend en avant et en bas et s'unit à la face antérieure du sacrum.

Ce changement dans les rapports du rachis avec le sacrum amène des déformations fort importantes pour le bassin. — L'entrée de l'excavation et sa cavité même sont obstruées par la colonne inclinée. La distance antéro-postérieure au niveau du plan du détroit supérieur est énormément diminuée. Le diamètre sacro-sus-pubien est maintenant un diamètre vertébro-pubien étendu le plus souvent du pubis à la face antérieure de la troisième vertèbre lombaire. — Cette nouvelle conjugata est très courte habituellement. Elle mesure dans les observations connues $0^m,072$, $0^m,058$, $0^m,053$ et même $0^m,035$ au lieu de $0^m,11$.

De plus le bassin est en rétroversion : les nouveaux rapports du sacrum et de la colonne dorsale amènent ce mouvement qui relève le bord supérieur de la symphyse pubienne

et tend encore par conséquent à rendre plus étroit l'espace étendu entre la colonne vertébrale et le pubis.

De ces causes découlent les difficultés les plus graves ob-

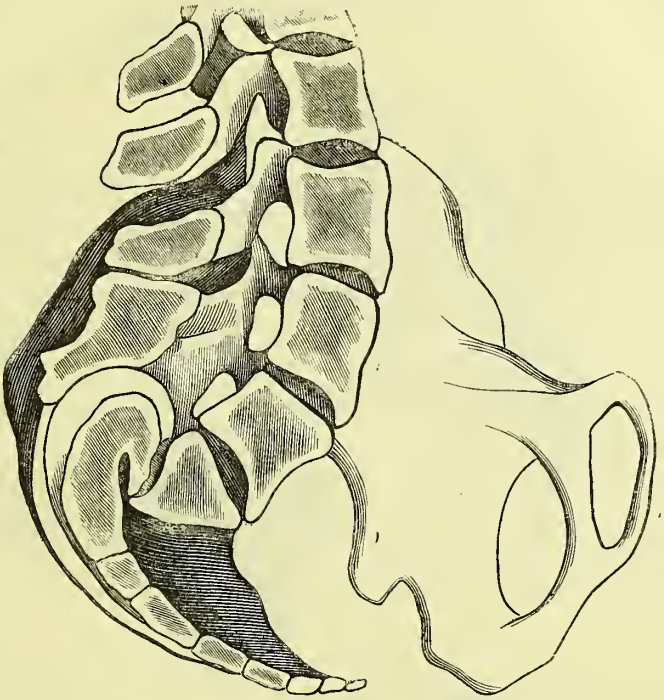

Fig. 9. — Exemple de déformation pelvienne par spondylolisthésis très prononcée.

servées chez les femmes atteintes de spondylolisthésis et parvenues à une période avancée de la grossesse. Ces difficultés ont souvent conduit à pratiquer l'opération césarienne et causé presque constamment jusqu'ici la mort des femmes.

L'étude du diagnostic de cette déviation vertébrale si

grave a fait admettre un certain nombre de signes pouvant amener à reconnaître la lésion.

Ainsi les auteurs qui se sont occupés de ce sujet ont constaté que :

La poitrine est rejetée en arrière.

La distance étendue entre le thorax et le bassin est notablement amoindrie.

L'ensellure lombaire est très évidente.

Le toucher vaginal et rectal permet d'arriver facilement sur les parties osseuses qui occupent l'excavation : on en distingue plus ou moins nettement les contours et les rapports.

Les battements des vaisseaux iliaques, soit des deux côtés, soit d'un seul, sont très nettement perçus. Ce caractère est noté dans presque tous les cas où le diagnostic a été établi la femme étant vivante.

Les déformations pelviennes dans la spondylolisthésis amènent des accidents graves.

Suivant l'époque de la grossesse et le degré de la déviation vertébrale, l'emploi de divers moyens de la thérapeutique obstétricale serait indiqué, depuis l'avortement provoqué jusqu'à l'opération de Porro.

BASSINS SPONDYLIZÉMATIQUES.

Bassin de Stoltz. — La quatrième vertèbre lombaire repose en avant directement sur la base du sacrum. Celle-ci est exactement au niveau du détroit supérieur. Le diamètre transversal du bassin mesure $0^m,135$; le diamètre sacro-pubien, $0^m,120$; il a $0^m,005$ de plus que le diamètre pubio-sacré pris à la hauteur correspondante du sacrum sur un bassin normal. Le sacrum est très poreux surtout vers sa base : la première vertèbre

sacrée est très rugueuse à sa surface et comme érodée : elle présente à son milieu une diminution de hauteur très sensible, un peu plus à gauche qu'à droite. La première pièce du sacrum n'a que 0m,014 de hauteur au lieu de 0m,32, différence 0m,018 aux dépens de la saillie en hauteur du promontoire. Cette

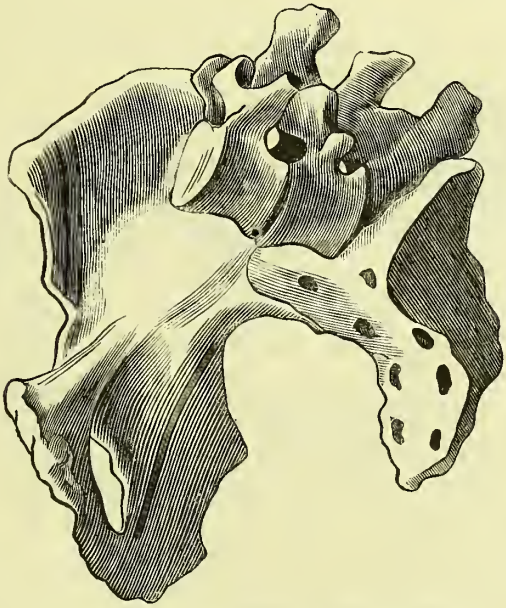

Fig. 10. — Bassin déformé par spondylizème.

portion a été usée par la maladie qui a également détruit la presque totalité du corps de la cinquième vertèbre lombaire.

La colonne vertébrale, au lieu de faire avec le sacrum cet angle saillant en avant connu sous le nom de promontoire, s'insère sur le sacrum, diminuée de hauteur, à angle obtus ouvert en avant de façon à continuer en haut, en l'exagérant, la courbure du sacrum : il en résulte une projection en avant

de la colonne vertébrale, telle que la partie supérieure de la troisième vertèbre ne se trouve éloignée du pubis que de $0^m,08$ environ.

Ce changement si considérable de la direction de la colonne par rapport au sacrum est le résultat de la dépression du sacrum dont nous avons parlé et de la disparition presque totale du corps de la cinquième lombaire. De cet os il ne reste que l'arc avec l'apophyse épineuse, les apophyses transverses et surtout les surfaces articulaires qui le fixent en arrière d'une part au sacrum, d'autre part à la quatrième lombaire. Le corps de la cinquième lombaire n'est plus représenté que par un coin qui a $0^m,018$ de hauteur en arrière et qui se termine à $0^m,008$ de la face antérieure du sacrum, de sorte qu'en avant, la *quatrième* lombaire s'articule directement avec le *sacrum* et repose par le reste de sa surface inférieure sur ce plan incliné.

Rappelons, au point de vue de notre étude, que, dans ce bassin de Stoltz, le mal de Pott a amené une déviation de la colonne vertébrale et aussi des lésions sur le bassin lui-même. De cette altération complexe résulte un changement notable dans quelques-uns des diamètres du détroit supérieur et dans l'inclinaison du bassin. Ainsi :

La conjugata nouvelle (c'est-à-dire la distance qui s'étend entre la partie postéro-supérieure de la symphyse pubienne et la vertèbre la plus saillante au-dessus du détroit supérieur) est de $0^m,08$.

La conjugata vraie (mais non pas utile au point de vue obstétrical), c'est-à-dire la distance qui s'étend du pubis à la base du sacrum, mesure $0^m,12$.

Cette augmentation de $0^m,01$ est due à l'abaissement du sacrum et aussi à l'usure du promontoire.

Les autres bassins du même genre donneraient lieu à des considérations semblables.

Bassin de Fehling. — La flexion en avant de la colonne vertébrale est si prononcée, que celle-ci n'est éloignée du pubis que de 0m,038, et que l'angle que forme la ligne décrite par cette colonne sur la conjugata n'est que de 15 degrés. Quand on jette un regard sur ce bassin, on croit de prime abord que les quatre vertèbres qui le surmontent sont les vertèbres lom-

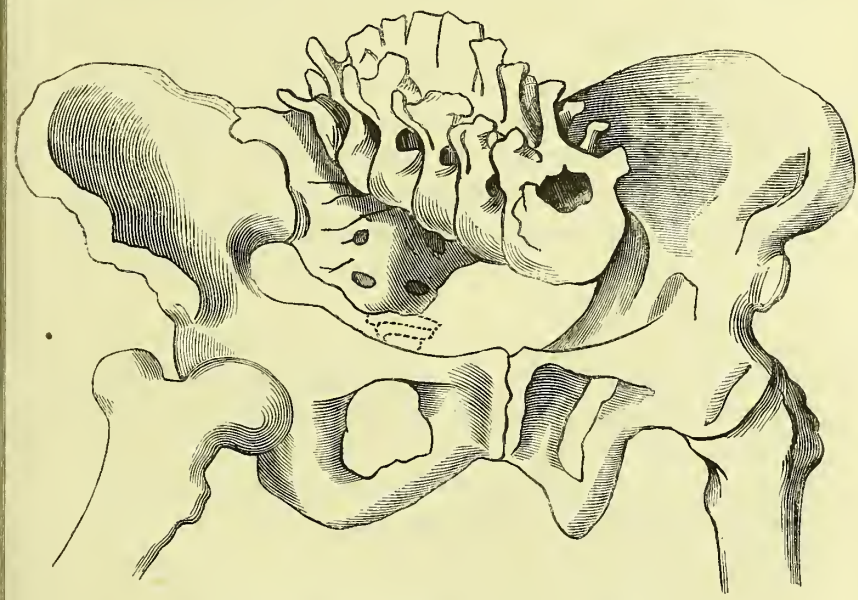

Fig. 11. — Déformation observée dans le spondylizème.
(D'après un croquis du bassin de Fehling, par Hergott.)

baires, mais bientôt on voit que les deux vertèbres supérieures sont deux vertèbres dorsales et que des cinq vertèbres lombaires, il ne reste que la première et la seconde ; cependant on compte sept apophyses épineuses et sept paires d'apophyses transverses.

Les corps des troisième, quatrième et cinquième lombaires ont disparu dans une fonte osseuse dont il ne reste qu'une

masse informe, petite, plus épaisse à droite qu'à gauche, formant un coin épais en arrière, interposé entre le sacrum et le corps de la deuxième lombaire, qui fait dévier la colonne légèrement à gauche. Le sacrum a perdu la première fausse vertèbre dans son milieu ; il en est résulté une dépression médiane de $0^{m},03$ environ : c'est ce qui explique cette chute, cet affaissement en bas de la colonne vertébrale sur l'ouverture pelvienne (pelvis obtecta) ayant nécessité l'opération césarienne.

Bassin de Belloc. — « Le bassin, disait Belloc, offre un mode de déformation, dont je ne crois pas que les auteurs aient encore cité d'exemple. La colonne vertébrale est soudée à angle droit sur la face antérieure du sacrum. » M. Hergott range ce cas parmi les bassins spondylizématiques : — Les détails précis au point de vue anatomique font défaut dans l'observation.

Bassin de Bruxelles. — Description communiquée par Gluge à Lambl (Monatsschr. f. Geburtsk., XII).

Les dernières lombaires sont si fortement inclinées en avant et rétrécissent tellement l'entrée pelvienne que la quatrième lombaire formait le promontoire. La partie supérieure du sacrum était altérée.

Bassin d'Olshausen (Monatsschr., XVII). — L'espace du petit bassin est rétréci par une ossification anormale de la dernière fausse vertèbre sacrée avec la première pièce du coccyx ; il y a aussi des lésions au niveau de la dernière lombaire et de la première sacrée. Olshausen y voit un exemple de spondylolisthésis, mais Gurlt ne partage pas cette manière de voir. M. Hergott croit aussi que l'on a affaire dans ce cas à un bassin spondylizématique.

Bassins de Vienne. — Ces deux bassins, dus à Spaeth et à Rokitansky, sont décrits par Kilian dans un supplément des *Schilderungen*, etc., page 122. — Ils appartiennent à la variété découverte par M. Hergott.

1° *Bassin de Spaeth.* — « On trouve, dit Kilian, sur le corps de la cinquième vertèbre lombaire une altération de forme très remarquable et sûrement congénitale : sur le tiers inférieur de cet os existe de chaque côté une apophyse courte, de formation nouvelle, qui paraît s'articuler moyennant une lame cartilagineuse mince avec une dépression articulaire correspondante située au-dessus des trous et à une petite distance d'eux. *Cette articulation de nouvelle formation opposa une barrière infranchissable au glissement de la vertèbre et assigna les limites de son déplacement.* »

De l'analyse de l'observation de Kilian, où se trouvent signalés en outre les caractères suivants, M. Hergott conclut que l'on a encore, dans ce bassin de Spaeth, un exemple d'affaissement vertébral.

Car on trouve : une inclinaison sensible de la colonne vertébrale en avant, une disparition d'un corps vertébral sacré, une réduction de la moitié de la hauteur du corps de la dernière vertèbre lombaire. Du reste, Kilian lui-même avait reconnu dans ce cas une variété un peu différente de la lésion qu'il avait décrite.

2° *Bassin de Rokitansky.* — Ce bassin est très grand : le diamètre transverse mesure 17 cent., le sacro-sous-pubien 15,5, le sacro-pubien près de 13 cent. La colonne lombaire est inclinée vers le pubis de façon à ne plus s'en éloigner que de 8 cent. Il y a une diminution de la moitié de la hauteur de

la cinquième vertèbre lombaire, cause de cette inclinaison vertébrale en avant. Tels sont les caractères essentiels de ce bassin, qui est spondylizématique à un degré peu considérable (Hergott).

Bassin décrit par le Pr Howitz, de Copenhague, en 1865 (communiqué aux Archives de Tocologie, 1877, par Hergott).

Ce bassin n'a pas d'histoire : il est assez petit et semble provenir d'une femme de vingt ans. Ce qui frappe de prime abord, c'est une assez forte inclinaison en avant des vertèbres lombaires, produite par une atrophie du corps de la cinquième vertèbre lombaire et de la première vertèbre sacrée et par un enfoncement du corps de la quatrième vertèbre lombaire dans le canal sacré. On observe en outre un aplatissement extraordinaire des deux os iliaques, un canal pelvien très infundibuliforme et un rétrécissement des dimensions et de la sortie du détroit pelvien. La coupe médiane de la pièce permet de constater la présence de quatre vertèbres lombaires; de la cinquième vertèbre lombaire il ne reste que la partie postérieure, son corps a presque entièrement disparu.

Il manque aussi le corps de la première vertèbre sacrée; il n'y a que quatre vertèbres sacrées complètes. La quatrième vertèbre lombaire est toute reculée vers le canal rachidien, de sorte que son plan inférieur entre librement dans le canal; la lumière de celui-ci en est considérablement diminuée. La plus grande partie du plan antérieur déformé de la quatrième lombaire entre aussi dans le canal sacré : sa partie antérieure et supérieure est soudée à un petit morceau d'os dont il est difficile de définir la nature. Ce plan antérieur ne concourt pas comme d'ordinaire à la formation de la paroi postérieure du grand bassin. Le corps de la quatrième lombaire est raccourci : il est de plusieurs lignes plus reculé que le corps de la troisième.

Les corps de la cinquième lombaire et de la première sacrée ont disparu, et il ne reste à ce niveau qu'une production osseuse irrégulière. — Les apophyses des quatre vertèbres lombaires supérieures sont à peu près normales. L'apophyse épineuse de la cinquième lombaire est extraordinairement petite, ainsi que les apophyses transverses, qui manquent presque à gauche. Les apophyses obliques inférieures de la cinquième vertèbre lombaire sont soudées au sacrum.

Les dimensions du petit bassin sont en général un peu diminuées; on compte :

Du bord de la symphyse à la pyramide osseuse.	$0^{m},097$
Diamètre transverse, détroit supérieur. . . .	0 117
Diamètres obliques, détroit supérieur	0 115

La distance entre le bord inférieur du corps de la deuxième lombaire et le bord supérieur de la symphyse pubienne est de 92^{mm}, ce qui est conséquemment l'endroit le plus étroit de l'entrée du bassin.

La réduction en hauteur des os iliaques est si considérable que la distance depuis la ligne innominée jusqu'en haut de la crête n'est que de 54^{mm}.

Ce bassin avait été décrit comme spondylolisthésique en 1865 par Howitz, mais avec des réserves.

C'est un exemple remarquable de spondylizème, et, depuis la lecture du travail de Hergott, l'auteur en a envoyé la description au professeur Français comme un nouvel exemple de la variété distinguée par lui.

Bassin de Depaul. — Alors que M. le professeur Depaul était chargé de présenter à l'Académie de médecine un rapport sur le travail de Hergott, il a reçu un bassin qui est un nouvel

exemple de spondylizème. La pièce se trouve, depuis 1877, au Musée de la Clinique, où nous avons pu l'examiner.

Voici la description de ce bassin, telle que le savant maître l'a donnée à l'Académie de médecine (23 janvier 1877) :

« Ce bassin a été recueilli à l'Hôpital Saint-Antoine par M. B. Anger, qui a bien voulu m'en faire hommage pour mon Musée. — L'importance véritable de cette pièce pathologique n'avait pas été soupçonnée. La femme était de moyenne taille, peut-être un peu au-dessous de la moyenne, âgée de cinquante ans au moins. La colonne vertébrale, courbée dans le sens antéro-postérieur, présentait à la région lombaire une convexité considérable. Les membres étaient bien conformés. — Tels sont les seuls renseignements recueillis à la salle d'autopsie. Le sujet n'appartenait pas au service de M. Anger.

De prime abord, le bassin n'offre pas de déformations très caractéristiques. Il représente même une certaine régularité dans sa forme ; il faut l'analyser avec soin et avoir sous les yeux un bassin normal pour en comprendre toute la signification. Ce qui frappe à première vue, c'est qu'il représente dans son ensemble un bassin grand plutôt que petit. Ses dimensions verticales paraissent exagérées, et il est un peu aplati transversalement; ses ouvertures ont une forme ovalaire; les diamètres antéro-postérieurs l'emportent sur les transverses. A la main on le sent très léger, et, en effet, il ne pèse que 247 grammes, y compris les deux dernières vertèbres lombaires. Le poids moyen d'un bassin normal est de 500 à 600 grammes.

Les os iliaques sont largement développés. Ils sont très minces au niveau des fosses iliaques, mais partout ailleurs ils ont leur épaisseur ordinaire; ils offrent des rugosités accentuées dans les points où des muscles s'inséraient.

La portion iliaque de l'os coxal est moins étalée que d'habi-

tude, aussi le bassin paraît-il très haut sur les parties latérales. De la tubérosité sciatique au milieu de la crête iliaque on trouve $0^m,19$. Les cavités cotyloïdes sont normales et bien symétriquement placées. Le détroit supérieur est allongé d'avant en arrière et a une forme franchement ovalaire, la saillie de l'angle sacro-vertébral ayant à peu près complètement disparu. Les épines pubiennes sont très saillantes, surtout celle du côté gauche qui a près de $0^m,01$. La symphyse pubienne dans toute sa hauteur est plus épaisse que de coutume. Quand on place le bassin sur un plan horizontal, il s'incline fortement en arrière pour reposer sur lui par les deux tubérosités sciatiques et la partie inférieure du sacrum, de telle sorte que la direction du détroit supérieur est complètement changée, car elle est oblique d'avant en arrière et de haut en bas. C'est tout au plus si une ligne menée du bord supérieur du pubis à la partie supérieure de la quatrième vertèbre lombaire devient parallèle à l'horizon.

En laissant de côté le sacrum dont je donnerai une description à part, les os qui forment l'excavation pelvienne n'offrent aucune irrégularité bien importante; l'épine sciatique gauche est un peu plus saillante que la droite, de telle sorte que, de la pointe du coccyx à cette dernière, il y a $0^m,04$ 1/2, tandis qu'il n'y en a que $0^m,04$ pour le côté opposé. Les deux trous sous-pubiens sont pareils et de forme triangulaire. Le détroit inférieur est allongé d'avant en arrière. Les tubérosités sciatiques sont fortes et rugueuses. Le bord inférieur des branches ischio-pubiennes est notablement rejeté en dehors. Une tige droite placée sur le bord inférieur du pubis et de la pointe du coccyx est sensiblement parallèle avec une autre qui va du point qui représente la première vertèbre sacrée au bord supérieur de la symphyse pubienne.

Voyons maintenant ce que présente de particulier le sacrum. Étudié dans son ensemble, il a une forme presque normale,

seulement il est notablement plus petit que dans l'état ordinaire. Les mesures que j'en donne plus bas montrent dans quelle proportion. Sa face antérieure est concave dans toute son étendue. On y compte cinq trous sacrés de chaque côté. Le second du côté gauche est plus arrondi et plus grand que le correspondant du côté droit. Le troisième du côté droit, au contraire, l'emporte beaucoup sur l'analogue du côté gauche. Les différences que présentent les autres ne méritent pas d'être signalées. Cette face antérieure est poreuse, criblée de petits trous, rugueuse dans presque toute son étendue. Deux petites colonnes osseuses, dirigées verticalement, s'observent sur les corps sacrés, entre le second et le quatrième trou sacré; celle du côté droit un peu plus saillante (0^m,001 1/2). Entre ces deux colonnes existe une petite excavation osseuse profonde, mais qui ne va pas jusqu'au canal sacré. La première pièce coccygienne est absolument soudée à la dernière sacrée.

On ne trouve que quelques vestiges du corps de la première pièce du sacrum. Le corps de la cinquième vertèbre lombaire, dont la surface inférieure descend jusqu'au niveau et même un peu au-dessous du détroit supérieur, est absolument soudé avec la seconde pièce du sacrum et ce qui reste de la première. Il est diminué de hauteur, car il n'a que 0^m,022 sur la ligne médiane et un peu moins sur les parties latérales. Il est comme affaissé sur lui-même et offre une gouttière transversale un peu plus profonde à gauche qu'à droite, ce qui fait que la vertèbre qui est au-dessus incline un peu du côté de la fosse iliaque gauche. Cette gouttière est limitée inférieurement par un petit rebord osseux décrivant une courbe transversale à convexité dirigée en bas et qui paraît bien appartenir à la cinquième vertèbre lombaire. On dirait que ce rebord est le résultat de l'écrasement du tissu osseux, dont il représente les bavures.

L'apophyse droite de cette vertèbre est à peu près régulière.

Celle du côté gauche, au contraire, est presque rudimentaire, comme si la maladie primitive avait agi plus activement dans cette région. Ce qui le prouve encore, c'est qu'en dehors de la symphyse sacro-iliaque gauche, on remarque sur l'os iliaque une surface rugueuse et inégale qui part de la partie postérieure et supérieure de la fosse iliaque et qui descend verticalement dans l'étendue de $0^{m},05$; elle a $0^{m},03$ transversalement. Ce sont évidemment des traces d'une ancienne inflammation ; rien de pareil n'existe à droite.

Les ailerons du sacrum ont disparu avec le corps de la première vertèbre sacrée, et c'est ce qui explique le rapprochement des deux symphyses sacro-iliaques et par suite le raccourcissement de tous les diamètres transverses du bassin. La quatrième vertèbre lombaire qui a été conservée est soudée par son corps avec la cinquième. Le disque intervertébral est ossifié presque partout; on en retrouve cependant quelques vestiges sur la partie médiane. Son apophyse transverse gauche, comme pour la vertèbre qui est au-dessous, est beaucoup moins développée que du côté droit.

En définitive, le sacrum, dont toutes les pièces sont soudées entre elles, est soudé lui-même avec la dernière vertèbre lombaire, et celle-ci l'est avec la quatrième. Que trouvait-on dans les autres vertèbres lombaires ? Je ne puis le dire, puisque la colonne vertébrale a été séparée par un trait de scie qui a entamé la partie supérieure du corps de la quatrième. Quoi qu'il en soit, les deux vertèbres conservées s'inclinent un peu en avant et semblent continuer la courbe de la face antérieure du sacrum. Elle n'est interrompue que par le petit rebord osseux dont j'ai parlé à propos du bord inférieur du corps de la dernière vertèbre lombaire.

A l'inspection de la pièce, il paraît probable que les autres vertèbres lombaires et sans doute aussi quelques-unes des

dernières dorsales devaient former un peu de lordose, sans que toutefois il en résultât de l'obstruction pour le détroit supérieur.

Si maintenant nous examinons la face postérieure du sacrum, voici ce qui mérite d'être noté. Elle est assez régulièrement convexe, et cette convexité est continuée par les arcs des deux vertèbres lombaires. De chaque côté existent cinq trous sacrés à peu près d'égale dimension. Tous les ligaments sont ossifiés. Le sacrum et les deux dernières vertèbres lombaires ne font plus qu'un seul os. Le volume des apophyses articulaires est moins considérable à gauche qu'à droite. Trois apophyses épineuses volumineuses, mais allant en décroissant de haut en bas, existent. Les deux premières appartiennent aux deux dernières vertèbres lombaires. En examinant les choses de près, il est facile de voir que la troisième dépend de la première pièce sacrée, dont le corps a été détruit. Au-dessous apparaissent les apophyses épineuses rudimentaires des autres pièces sacrées, et tout à fait en bas la terminaison du canal sacré, qui est libre dans toute son étendue.

Voici maintenant les résultats des mensurations pratiquées sur différentes parties de ce bassin :

1° *Grand bassin.*

D'une crête iliaque à l'autre	$0^m,22$
D'une épine iliaque antérieure et sup. à l'autre . .	0 215
D'une épine iliaque antérieure et inf. à l'autre . . .	0 17
Hauteur de la fosse iliaque à sa partie médiane . .	0 095
De l'épine iliaque antérieure et sup. à la symphyse sacro-iliaque correspondante	0 097
Circonférence du grand bassin	0 75
D'une épine iliaque postérieure et postérieure à celle du côté opposé	0 07

2° *Détroit supérieur.*

Diam. antéro-post., du pubis à la base du sacrum. .	0m, 12 5
— du pubis à l'union de la cinquième vertèbre lombaire avec la quatrième	0 12 5
— du pubis à l'union de la quatrième avec la troisième	0 11
Diamètre transverse	0 10
Diamètres obliques, droit	0 11
Gauche...	0 11
Circonférence du détroit supérieur	0 38

3° *Détroit inférieur.*

Diamètre transverse	0 09 5
D'une épine sciatique à l'autre.	0 09 1/4
Diamètres obliques, droit.	0 12
gauche	0 12
Coccy pubien	0 09 5

4° *Pubis.*

Hauteur.	0 04 5
Épaisseur.	0 02 5

5° *Paroi latérale de l'excavation.*

De la tubérosité sciatique au milieu du rebord qui limite la fosse iliaque.	0 09 5
Du milieu de la symphyse pubienne en dedans, au milieu de la courbure du sacrum	0 13 3/4

6° *Sacrum.*

De la pointe du coccyx à la base du sacrum (en droite ligne).	0 05 1/4
— en suivant la courbe	0 08 1/4
Longueur du sacrum en arrière en suivant la convexité.	0 11 3/4
Diamètre transverse du sacrum à sa partie supérieure.	0 06 »

Il n'est pas inutile de revenir sur quelques détails contenus dans les observations qui précèdent.

Les particularités anatomiques des bassins déformés par spondylizème ont déjà été signalées d'une façon générale; nous ne rappellerons ici que certains points.

Dans un cas seulement, on a reconnu l'existence du rachitisme (bassin de Bruxelles).

Généralement les os du bassin portent des traces de lésions inflammatoires en dehors du siège même de la déformation sacro-vertébrale. Tout le tissu osseux du bassin raréfié présente une porosité remarquable, d'où une diminution de poids très considérable. Ainsi, au lieu de s'élever à 600 grammes environ comme pour le bassin normal, le poids de certains de ces bassins s'abaisse notablement. Celui d'Olshausen ne pèse que 360 gr. avec les deux vertèbres lombaires qui le surmontent; celui de Depaul est encore plus curieux à cet égard, il ne pèse que 247 grammes et porte aussi deux vertèbres lombaires.

On voit, du reste, quand le tissu osseux est ainsi raréfié, des traces bien évidentes d'ostéité en divers points. Sur le bassin de Depaul il existe deux petites colonnes osseuses sur la face antérieure du sacrum et faisant une saillie de $0^{m},001$ environ sur une étendue de quelques centimètres de longueur. Ces lésions peuvent se voir sur les os iliaques. Je ne parle pas ici de la lésion qui constitue le spondylizème à proprement parler, elle est décrite exactement dans les observations.

Un bassin de Rokitansky est remarquable par ses dimensions exagérées. Le diamètre transverse mesure $0^{m},17$, le diamètre sacro sous-pubien $0^{m},155$.

L'histoire clinique des bassins déformés par spondylizème ne saurait être faite que d'une façon très incomplète : ils ont été le plus souvent trouvés dans les musées ou les salles d'au-

topsie, et les renseignements sur les individus qui les portaient font défaut.

Dans quelques cas, cependant, on a appris que la lésion qui a amené le spondylizème était survenue dans la seconde enfance ou même plus tard.

L'attitude des femmes est très caractéristique dans certains exemples ; elle est due à l'inflexion en avant très prononcée de la colonne vertébrale ; cette inflexion est telle que le rachis n'est éloigné du pubis que de $0^{m},038$ dans le cas de Fehling. Par suite de cette déviation de la colonne vertébrale, on a noté que la femme marchait comme un quadrupède (Olshausen) ; que la tête et la partie supérieure du tronc étaient inclinées jusqu'au niveau du bassin (Belloc, Fehling).

Nous devons nous demander quelle est l'influence de la déformation spondylizématique du bassin sur la gestation et la parturition.

Les observations donnent peu d'indications à ce sujet. Il est permis de penser que la déviation vertébrale et la viciation pelvienne doivent être une cause efficiente très marquée pour les avortements et l'accouchement prématuré. L'observation de Belloc vient confirmer cette supposition : on y lit que la femme enceinte pour la septième fois n'avait eu qu'un enfant vivant.

On conçoit en effet que le bassin, recouvert par la colonne déviée, présente une disposition peu favorable au développement de l'utérus pendant les premiers mois. Mais, en supposant que ce développement ait pu s'effectuer, on verrait survenir plus tard des accidents nouveaux. Les obliquités utérines, surtout antérieures, amèneraient des inconvénients pendant la grossesse et au moment du travail. C'est alors en effet que des difficultés quelquefois insurmontables se sont montrées.

L'engagement de la partie fœtale est d'autant plus gêné

que la flexion vertébrale est plus marquée; dans quelques-unes des observations, l'engagement avait pu se faire en partie, et l'accouchement a été plusieurs fois terminé par une application du forceps. Dans toutes les observations où cette terminaison de l'accouchement a été obtenue, l'enfant vint mort (cas d'Olshausen. Bassin de Bruxelles, femme accouchée deux fois au forceps de deux enfants morts).

Enfin, si la lésion est bien prononcée, on ne pourra pas espérer un engagement même incomplet de la partie fœtale dans le détroit supérieur. L'utérus se contractera en vain. La rupture en a été observée dans ces conditions (Bassin de Bruxelles).

Enfin, comme dans la spondylolisthésis, on a eu à pratiquer l'opération césarienne (observation de Belloc). Le bassin décrit par Crédé et par Fehling provient aussi d'une femme qui a subi l'opération césarienne à Altenburg en 1852.

Le pronostic de la déformation pelvienne due au spondylizème est donc grave au point de vue de l'obstétrique.

Si on se trouve en présence d'un cas de ce genre, le diagnostic pourra-t-il facilement se poser? Pour cela, on accordera aux commémoratifs toute l'importance qu'ils ont dans ce cas, puis on procédera avec soin à l'examen de la femme. Il faudra s'attacher à reconnaître, autant qu'il sera possible, la déviation vertébrale, délimiter son siège, son degré, sa direction. L'exploration du petit bassin renseignera sur les lésions occupant la place de l'angle sacro-vertébral. De la combinaison de l'examen externe et interne on pourra connaître d'une façon plus ou moins précise la déformation pelvienne et la manière dont la colonne vertébrale recouvre le bassin et gêne le libre développement de l'utérus gravide.

Cet examen interne servira encore au diagnostic différentiel à établir entre les déformations de la spondylolisthésis et celles que nous étudions maintenant.

Dans le cas de spondylizème, l'excavation est libre comparativement à ce qu'on observe dans la spondylolisthésis. Le diamètre sacro-pubien peut même être augmenté par suite de la perte de substance éprouvée par la première pièce du sacrum. D'autres fois aussi, la chute de la colonne vertébrale et sa soudure à angle aigu avec la première pièce sacrée pourront diminuer cette distance antéro-postérieure du détroit supérieur. Mais l'excavation elle-même ne sera pas obstruée comme dans la spondylolisthésis, et les signes que l'on perçoit dans le cas de glissement de la colonne lombaire feront ici défaut.

Les indications relatives au traitement seront tirées du degré des lésions et de l'époque de la grossesse.

CHAPITRE V

Influence des déviations de la colonne vertébrale dans des cas où il existe des déformations propres du bassin.

Nous avons passé en revue jusqu'ici les diverses déviations rachidiennes et recherché d'abord l'influence de chacune d'elles agissant seule, sur la forme du bassin. Nous avons ensuite examiné comment cette action se modifie lorsque plusieurs des déviations coexistent sur un même sujet. Enfin, dans chacune de ces deux alternatives, nous avons considéré les modifications apportées par la présence du rachitisme.

Cependant notre étude bornée, à ces limites, demeurerait incomplète. En effet, les déviations de la colonne vertébrale peuvent apparaître dans certaines conditions qui méritent d'être signalées. Parmi ces conditions, nous rangerons les lésions propres au bassin, telles que le rétrécissement absolu, la synostose sacro-iliaque, etc., et nous verrons enfin comment se comportent les déviations de la colonne vertébrale dans l'ostéomalacie au point de vue de la conformation du bassin.

1° *Déviation rachidienne et bassin uniformément rétréci.*

L'existence d'une déviation rachidienne avec un bassin de ce genre est chose très rare ; cependant le fait se trouve signalé dans un cas du Dr Jenny de Lucerne. Il existait à la fois une

cyphose lombo-sacrée avec bassin rétréci dans toutes les dimensions. Les modifications propres à la cyphose étaient très marquées.

Il faut, dans ces cas, comme le fait remarquer Chantreuil, tenir compte de deux influences, quand on étudie les mesures relatives ou absolues du bassin.

2° *Déviation rachidienne et bassin oblique ovalaire avec synostose sacro-iliaque.*

Bien que d'ordinaire ce vice de conformation du bassin se rencontre chez des femmes parfaitement conformées dans toutes les autres régions du corps, il nous a paru intéressant de faire quelques recherches à ce sujet.

On peut se demander s'il n'existe pas quelque relation entre les déviations vertébrales et le bassin oblique ovalaire avec synostose sacro-iliaque. Guidé par cette idée, nous avons lu la traduction du mémoire de Nœgelé (Danyau, 1840), et nous y voyons (page 83) que, parmi les hypothèses faites par le professeur d'Heidelberg sur l'origine possible du bassin oblique ovalaire, se trouve citée celle de l'influence d'une déviation vertébrale. Mais il faut immédiatement ajouter que cette cause pathogénique est rejetée par Nœgelé lui-même.

Il n'en était pas moins curieux de parcourir ses observations à ce point de vue.

La planche III du mémoire représente le bassin décrit sous le n° 10 par Nœgelé, et dans lequel les trois vertèbres lombaires attenantes représentent un tronçon de colonne rejeté de droite à gauche et de haut en bas. Le sacrum est incliné en sens inverse de la colonne lombaire. La soudure sacro-iliaque existe à gauche, et la symphyse pubienne est déviée à droite.

La planche IV est la reproduction du bassin oblique ovalaire de la Maternité de Paris, signalé déjà par Mme Lachapelle, et décrit par Nægelé (n° 4). La femme était grande et forte et, suivant toutes les apparences, bien conformée. On découvrit à l'autopsie que le bassin était oblique ovalaire avec symphyse sacro-iliaque gauche. La portion lombaire de la colonne vertébrale devait offrir aussi une légère inclinaison à droite. Le corps des dernières vertèbres lombaires avait moins de hauteur à droite qu'à gauche. Le sacrum est incliné de gauche à droite.

La planche VI montre le bassin (décrit par Nægelé sous le n° 7) d'une femme observée par Bruninghausen et Siebold : on y voit la synostose caractéristique à droite et une déviation de la colonne lombaire qui s'incline en bas et à droite ; la pointe du sacrum est tournée vers la gauche.

Le n° 5 porte la synostose à droite. Le tronc offrait une courbure latérale à droite.

Sur le n° 21, qui provient du conservatoire de l'École de Montpellier, l'ankylose existe à droite. La colonne vertébrale présente une forte courbure en avant.

Nous voyons que, d'après ces exemples du mémoire de Nœgelé, il est impossible de tirer des conclusions, car tantôt la déviation lombaire se trouve inclinée vers le côté de la synostose, tantôt du côté opposé. D'ailleurs la colonne vertébrale ne présente que quelques vertèbres lombaires.

Dans le fait qui appartient à Danyau (Journal de Malgaigne, 1845) : « La région lombaire de la colonne vertébrale offrait une légère convexité à droite et en même temps une torsion qui faisait que la partie supérieure regardait à gauche. »

Femme de 39 ans, ayant eu une coxalgie à 10 ans. Ankylose à peu près complète de l'articulation coxo-fémorale gauche. Bassin oblique ovalaire, synostose à gauche.

Dans d'autres cas, au lieu d'une scoliose, on voit une cyphose, quelquefois même compliquée de rachitisme, exister en même temps que la synostose sacro-iliaque. Ce sont là des raretés pathologiques dans lesquelles il est encore quelquefois possible de reconnaître quelques-unes des influences dues à chacune des causes.

Ainsi par exemple dans l'observation suivante :

Litzmann a décrit (Das schrägovale Becken, page 18) un bassin oblique ovalaire de l'hôpital général de Vienne, avec ankylose de la jointure gauche de l'os iliaque et du sacrum, provenant d'une primipare, âgée de 38 ans, qui, à cause d'un bassin rachitique, fut accouchée, au moyen des fers, d'un enfant mort et qui mourut elle-même deux jours après. Cyphoscoliose droite des vertèbres dorsales avec destruction par suite de carie des corps de vertèbres de la deuxième à la huitième vertèbre dorsale. Scoliolordose compensatrice des vertèbres lombaires. Faible torsion du sacrum se composant de cinq vertèbres avec convexité vers la droite. La moitié gauche de cet os est beaucoup plus étroite que la droite. Fusion complète du sacrum avec l'os iliaque gauche. La hanche gauche déplacée en haut et en arrière ; la symphyse poussée à droite de $0^m,035$ environ. L'os iliaque gauche plus relevé que celui de droite ; tous deux assez égaux en volume.

Mensurations du bassin.

Conjuguée vraie	$0^m,11\ 5$
Diamètre droit de l'excavation.	0 12 5
— transverse de l'entrée	0 12 6
— — de l'excavation	0 12 1

Distance bi-ischiatique	0 09 9
Diamètre oblique. (N° 1.).	0 09 7
— — (N° 2.).	0 12 8
Distance sacro-cotyloïdienne droite	0 11 2
— — gauche.	0 06 1

Léopold cite un autre cas de cypho-scoliose lombo-sacrée gauche avec bassin oblique ovalaire.

(Collection de l'Institut anat. de Berlin. N° 21, 1873.) Bassin en entonnoir, oblique-ovalaire avec synostose sacro-iliaque du côté droit et rétrécissement énorme du diamètre transversal du détroit inférieur.

Diamètre conjugata vera	$0^m,14$
— transverse, détroit supérieur	0 11 5
— bi-ischiatique.	0 05
— antéro-postérieur, détroit inférieur . .	0 12

Dans cet exemple remarquable, les influences des déviations rachidiennes sont manifestes.

3° *Déviation rachidienne avec bassin ilio-fémoral.*

Il faut ici distinguer deux cas : dans l'un, la déviation rachidienne s'est développée en même temps que la déformation du bassin due à la luxation coxo-fémorale, et on retrouve son influence sur la déformation même du bassin ; dans le second cas, les déviations rachidiennes sont dues à l'attitude même du corps, par suite de la lésion articulaire, et alors leur action ne semble pas bien nette.

Comme preuve de ce qui se produit dans le premier cas, nous pouvons citer l'exemple suivant, qui nous semble indiscutable : il démontre l'action de la scoliose sur un bassin avec luxation coxo-fémorale double.

La pièce qui se trouve au musée Dupuytren (vitrine 33, sans numéro) est due à M. Verneuil. Elle montre une colonne vertébrale atteinte de scoliose dorso-lombaire surmontant un bassin avec double luxation coxo-fémorale congénitale.

Le bassin est grand, en antéversion complète, et présente les caractères du bassin ilio-fémoral si bien décrits par M. Guéniot. Mais il faut noter de plus l'effet de la scoliose sur ce bassin : il se manifeste d'une façon évidente par un déplacement de la symphyse pubienne vers la gauche et par une différence dans la longueur des diamètres obliques du détroit supérieur : le diamètre oblique droit mesure $0^m,13$; le diamètre oblique gauche mesure $0^m,14$.

Nous ne voulons pas parler pour le moment des déviations rachidiennes dues à l'existence même du bassin ilio-fémoral, nous réservant de signaler en dernier lieu quelques déviations secondaires du rachis qui, une fois produites elles-mêmes, peuvent ajouter une nouvelle force à la cause première de déformation du bassin. (Voir page 182.)

Il ne serait pas impossible qu'une cyphose coexistât avec un bassin ilio-fémoral. MM. Guéniot et Chantreuil n'en ont pas rencontré d'exemples : dans le cas où cette complication s'observerait « il est probable que le diamètre transversal du détroit inférieur resterait en définitive peu modifié, se trouvant soumis à l'influence simultanée de ces deux causes de déformation » (Chantreuil, p. 51). On sait, en effet, que ces deux causes, cyphose et luxation coxo-fémorale, amènent des effets complètement opposés sur la forme du détroit inférieur : l'une le diminue transversalement, l'autre l'augmente.

4° Déviation rachidienne dans l'ostéomalacie.

Nous avons recherché si dans les cas d'ostéomalacie, on avait signalé quelque rapport d'influence entre les déforma-

tions de la colonne vertébrale et celles du bassin. Ce point a été d'habitude complètement passé sous silence.

Dans l'excellente thèse de Bouley, 1874, nous voyons bien décrites les lésions observées du côté du rachis et du côté du bassin. Ainsi, par exemple, il est dit : « Que la colonne vertébrale se déforme de deux manières différentes : elle s'incurve soit par l'exagération des courbures naturelles, soit par la formation de nouvelles courbures. Tantôt les malades se voûtent, tantôt au contraire ils s'aperçoivent d'une diminution dans leur taille, bien que la colonne vertébrale ait gardé sa direction habituelle.

« Ce phénomène paraît dû au tassement qu'éprouveraient les corps des vertèbres dans les cas où, la lésion débutant par le bassin ou le rachis, les malades continuent à marcher pendant un temps plus ou moins long. On a vu souvent, en effet, les corps des vertèbres et principalement des vertèbres lombaires, profondément altérés, aplatis et n'offrant qu'une consistance analogue à celle de la cire.

« L'altération est toujours plus accusée dans les vertèbres lombaires et semble diminuer d'intensité des inférieures vers les supérieures. » (Page 40.)

Puis un peu plus loin, l'auteur décrit la forme connue du bassin ostéomalacique.

Nous savons donc que dans l'ostéomalacie il peut se produire des déviations vertébrales, mais nous devons rechercher si ces déviations vertébrales influent sur la forme du bassin ostéomalacique lui-même et comment elles peuvent le déformer.

L'observation III de la thèse a trait à une malade de la Salpêtrière (service de M. Vulpian, 1862). La femme qui en fait le sujet est âgée de soixante-dix-huit ans : elle a com-

mencé à être atteinte d'ostéomalacie dix ans auparavant. Depuis trois ans seulement, son corps s'est déformé.

L'autopsie faite au commencement de 1863 a permis de constater l'existence « d'une scoliose dans la région dorsale à droite, en même temps qu'une cyphose de cette partie et une lordose de la partie supérieure du rachis. » — « Le bassin n'est pas déformé; cependant les os sont raréfiés, proportionnellement moins que ceux du thorax. On peut toutefois traverser les os coxaux avec un couteau sans grand effort. » Je note encore que la malade n'est restée alitée que dans les trois derniers mois de sa vie et que même à cette époque « elle passe presque toutes les nuits assise sur son lit; dans les derniers jours elle restait assise sur le bord de son lit, les pieds appuyés sur une chaise. » Malgré ces conditions de statique et avec le ramollissement des os du bassin constaté à l'autopsie, il n'y eut cependant pas de déformation du côté de la ceinture pelvienne.

Dans l'observation suivante (IV. Thèse de Bouley), recueillie dans le service de M. Vulpian 1862, il y a au contraire coexistence de déformation rachidienne et pelvienne.

Une femme de 75 ans, malade depuis six mois seulement, pouvait encore se lever et remonter au lit, trois mois avant sa mort. Dans les derniers temps, elle restait couchée sur le dos à plat. A l'autopsie, on a trouvé une cypho-scoliose. « Le bassin est extrêmement déformé, la branche horizontale du pubis est très fortement incurvée, faisant une saillie considérable dans la cavité du bassin. Le diamètre supérieur du petit bassin est devenu ainsi extrêmement rétréci. »

Ces lésions ne dataient que des dernières années de la vie, car, dit l'auteur, la déformation du bassin est telle que l'accouchement eût été impossible, et la femme avait eu six enfants.

Nous dirons donc que, dans les cas d'ostéomalacie, il ne nous paraît pas possible d'établir une relation entre les dévia-

tions du rachis et la déformation du bassin. Ces deux parties du squelette peuvent se déformer ensemble ou séparément, l'une plus ou moins que l'autre, sans que les observations permettent de trouver une règle fixe dans la marche et la production des déformations.

5° *Influence des déviations de la colonne vertébrale consécutives à la claudication.*

Nous sommes là en présence d'une sorte de cercle vicieux : en effet, la claudication due à diverses causes, telle que luxation coxo-fémorale, amputation au fémur, etc. amène des déviations du rachis, et celles-ci retentissent ensuite sur la forme du bassin.

Voici les explications que contient à ce sujet la thèse d'agrégation de Voillemier, 1844 :

1° Dans l'inclinaison latérale du bassin due à un raccourcissement d'un membre, la déviation temporaire des vertèbres s'établit primitivement pour mettre la ligne de gravité en rapport avec l'inclinaison du bassin. Mais une fois que la courbure vertébrale sera devenue permanente, l'inclinaison du bassin devra être permanente de son côté, de sorte qu'au début l'inclinaison temporaire du bassin détermine la courbure temporaire du rachis et que plus tard la courbure permanente du rachis détermine l'inclinaison permanente du bassin.

2° Lorsque le bassin a basculé dans le sens antéro-postérieur, la colonne lombaire présente une courbure à convexité antérieure, la colonne dorsale une courbure à convexité postérieure.

Sous l'influence de la contraction des muscles abaisseurs, le bassin décrit un mouvement en arc de cercle dans le sens antéro-postérieur autour de la tête du fémur. Obéissant à ce mouvement, la ligne de gravité est également portée en avant,

et il y aurait chute si la courbure de la colonne lombaire n'avait pour effet de reporter en arrière le poids du corps.

Des modifications se produisent dans la conformation des vertèbres, la déviation rachidienne est constituée et elle amène alors des modifications dans la configuration pelvienne.

Ces considérations peuvent servir à expliquer quelques-unes des déformations dans les bassins des femmes atteintes de claudication, par luxation de la hanche ou par amputation du fémur congénital dans le jeune âge.

Ainsi, la déviation de la colonne vertébrale dans le cas de luxation coxo-fémorale congénitale est d'abord amenée par la lésion articulaire, et, une fois produite, elle agit elle-même pour augmenter les déformations du bassin.

« L'inclinaison si exagérée du pelvis en avant ou vers le côté luxé résulte de la nécessité, pour la claudicante, de reporter le haut du corps soit en arrière (luxation double), soit du côté sain (luxation simple), afin de s'équilibrer dans la station ou dans la marche. Cette nécessité est due au déplacement en arrière des points de transmission du poids du corps aux membres inférieurs, points de transmission qui correspondent aux extrémités luxées du fémur. Par suite de ce report en arrière ou de côté du haut du corps, une incurvation exagérée de la colonne lombaire se produit soit en avant, soit du côté luxé, en même temps que le bassin subit une sorte de bascule dans le même sens. » (Thèse Guéniot, page 68.)

La manière dont le poids du corps se transmet dans ces conditions nouvelles par suite de la déviation vertébrale influe d'une manière marquée sur la production des diverses déformations du bassin.

De même, l'amputation du fémur dans le jeune âge amène une déviation de la colonne vertébrale par cause principale-

ment statique, et l'on voit que le bassin offre des déformations très appréciables dans ces cas particuliers.

Herbiniaux, Mme Lachapelle, Velpeau admettaient l'existence de ces déformations, tandis que Lenoir la repoussait; dernièrement, M. Léon Dumas[1] a décrit les déformations présentées par le bassin d'une femme amputée dans le jeune âge. Nous voyons qu'il fait, dans ces déformations, une part à l'influence consécutive de la déviation de la colonne vertébrale. La colonne vertébrale s'incline du côté du membre conservé, de façon à rendre l'équilibre plus stable et la nouvelle direction prise par le rachis agit ensuite sur le bassin. Ainsi, dans l'exemple de Dumas, relatif à une amputation du côté droit, il est dit : « La colonne vertébrale, s'inclinant de plus en plus vers la gauche, pressait sur la base du sacrum non plus verticalement, mais de plus en plus obliquement de haut en bas et de gauche à droite. La moitié droite de cet os supportait donc une pression plus considérable que sa moitié gauche; de là, l'affaissement de sa base à droite, ainsi que son incurvation à gauche. »

On a pu voir jusqu'ici combien l'étude de l'influence des déviations de la colonne vertébrale se prête peu à la généralisation.

Pour établir le pronostic, nous aurions un grand nombre de divisions à faire depuis les cas où cette influence sur la déformation du bassin se borne à quelques changements sans importance pour la clinique jusqu'à ceux où elle conduit aux plus graves interventions obstétricales. Il suffit, en effet, pour

1. Léon Dumas. *Bassin vicié par suite de l'amputation du fémur dans le jeune âge.* Congrès Assoc. française pour l'avancement des sciences. Montpellier, 1879.

démontrer dans quelles limites le pronostic est variable, de rappeler que le bassin déformé par une simple scoliose non rachitique permet un accouchement facile, tandis que la déviation sacro-vertébrale spondylolisthésique exige souvent la section césarienne.

Au point de vue de la thérapeutique, nous ne devons pas exposer ici la conduite à tenir dans chacune des déformations du bassin consécutives aux déviations rachidiennes, ni parler du traitement des déviations elles-mêmes ; ce serait dépasser les limites de notre sujet. Nous nous bornerons à rechercher si l'art peut agir efficacement contre ces influences des déviations rachidiennes, que nous avons vues être le plus souvent très fâcheuses.

Il y a à tenir compte de plusieurs conditions dans ces cas : le médecin devra songer à l'état général, à la lésion rachidienne et enfin à l'influence de cette lésion sur la forme du bassin.

La déviation rachidienne chez l'enfant peut tenir au rachitisme, et dans ce cas il faudra se rappeler les conseils donnés par les auteurs et grâce auxquels il sera, jusqu'à un certain point, possible d'éviter quelques-unes des conséquences de la maladie générale et d'empêcher certaines déformations de se produire.

« C'est surtout dans les premières années que le médecin doit veiller avec la plus tendre sollicitude sur toutes les circonstances qui peuvent influer sur le développement régulier du squelette. Il devra soustraire les enfants rachitiques aux pressions qui, dans les diverses attitudes, agissent sur la circonférence du bassin. Il recommandera avec soin de les laisser couchés le plus longtemps possible. Il défendra à la nourrice d'avoir toujours son enfant sur les bras, comme elles le font presque toutes. On devra bien se garder de les faire marcher de trop bonne heure, et ils devront conserver la position hori-

zontale jusqu'à ce que les os aient acquis chez eux la solidité convenable. Ce sera par degrés seulement et à mesure que leurs forces s'accroîtront qu'on les soumettra à l'action du poids du corps. Il ne faudra point, dit M. Bouvier, se laisser retenir par la crainte chimérique d'augmenter la débilité, en privant les enfants d'un exercice nécessaire. Le repos convient mieux, au contraire, à l'état de langueur dans lequel ils se trouvent, et l'on peut leur procurer, par un exercice passif, par l'exposition au soleil, par des mouvements généraux dans l'attitude horizontale une compensation suffisante à l'inaction dans laquelle on les maintient pendant une partie de la journée. » (Cazeaux, page 676.)

Dans d'autres circonstances la déviation sera due à une lésion vertébrale, carie, tubercules, et dans ces cas il y aurait un avantage considérable à reconnaître l'existence des lésions à leur début. Malheureusement le diagnostic du mal de Pott est excessivement difficile à porter dans les premiers temps de l'affection, et souvent la déviation est déjà produite quand le diagnostic peut être établi.

Cependant, dès que des changements seront appréciables du côté du rachis, le chirurgien devra par tous les moyens convenables s'efforcer de prévenir ou de diminuer les déviations dont nous avons reconnu l'influence généralement fâcheuse sur la conformation du bassin pendant la période de son développement.

INDEX BIBLIOGRAPHIQUE

Stein. — De pelvis situ ejusque inclinatione. Marburgi, 1797.

Stein. — Art d'accoucher. Traduction de Briot. Paris, 1804.

Fillion. — Considérations sur les vices de conformation du bassin. Paris, 1806.

Lobstein. — Sur l'inclinaison vicieuse du bassin, considérée comme cause d'accouchement laborieux. Bull. de la Société de la Faculté de médecine, tome V, 1817.

Choulant (J.-L.). — In-4°. Leipzig, 1818. Decas spinarum pelviumque deformatarum.

Termani (Gaetano). — Remarques sur la forme, la largeur, la hauteur, la situation et l'axe de la cavité du bassin. (Arch. générales de médecine, 1re série, tome V., p. 142. 1824.

Weber. — Journal complément; des sciences médicales. Tome XXIX, p. 271. 1827.

Désormeaux. — Dictionnaire de médecine en 30 art. Bassin. 1830.

Guérin (J.). — Mémoire sur les caractères généraux du rachitisme. 1839.

Nægele. — Des principaux vices de conformation du bassin

et spécialement du rétrécissement oblique, traduit par Danyau. 1840.

Voillemier. — Thèse d'agrégation, sur la claudication, 1844.

Danyau. — Journal de chirurgie, mars 1845.

Vrolick. — Atlas. Amsterdam, 1849.

Rokitansky. — Lehrbuch der path. Anatom. 3. Aufl. II. B. S. 170.

Bouvier. — Leçons cliniques sur les maladies de l'appareil locomoteur, 1 vol. Paris, 1858.

Bouvier. — Atlas des maladies chroniques de l'appareil locomoteur, 1861.

Litzmann. — Die Formen des engen Beckens. 1861.

Neugebauer. — Monatsschrift für Geburtkunst, tome XXII, p. 297.

Lenoir. — Mémoire sur quelques variétés de forme ou sur quelques vices de conformation du bassin de la femme adulte. (Bull. de l'Acad. de médecine, tome XVI, p. 814. Paris, 1850-51.

Devilliers. — Recherches sur les variétés de dimension et de forme du bassin normal chez la femme. (Bull. de l'Acad. de médecine. Tome XVI, p. 795.) Arch. génér. de médecine, 4e série, tome XXVI, p. 230, mai 1851.

Kilian. — De spondylolisthesi, gravissima pelvis angustiæ causa, nuper detecta. Bonn. 1853.

Gervais (P.). — Théorie du squelette humain. Paris, 1856.

Hubert (de Louvain). — Mémoire sur le mécanisme du développement du bassin, in 4°. Bruxelles, 1856.

Tyler Smith. — The normal pelvis. In the Lancet. Tome I, p. 501. 1856.

Tyler Smith. — Deformities of the pelvis. The Lancet, Tome II, p. 181. 1856.

Lenoir. — Atlas complémentaire. 1860-65.

Joulin. — Anatomie et physiologie comparées du bassin des mammifères. (Bull. de l'Acad. de médecine, tome XXIX, p. 243. Paris, 1863-64.

Mémoire sur le bassin considéré dans les races humaines (ibidem, p. 843.)

Chanoine. — Considérations sur les altérations du bassin, produites par le raccourcissement des membres inférieurs. Th., Paris, 1867.

M. Meyer. — Die Mechanik der Skoliose. 1866. Virchow's Archiv, XXXV, 225. (Il n'est pas question des déformations du bassin.)

Duchenne (de Boulogne). — Physiologie des mouvements. Paris, 1867.

Chantreuil. — Étude sur les déformations du bassin chez les cyphotiques. Paris, 1869.

Follin et Duplay. — Traité de pathologie externe, t. III, 1870.

Didier. — Cyphose angulaire sacro-vertébrale. Thèse. Nancy, 1874.

Bouley. — Ostéomalacie. 1874. Thèse.

Pinard. — Thèse. 1874. Nouvelles recherches de pelvimétrie.

Karl Schwing. — Nouveau cas de spondylolisthésis, (Viertelj. f. die praktische Heilkunde. 1876.

Veit. — Jeune fille cyphotique de 15 ans, à bassin rachitique et prolapsus complet de l'utérus, N° 38, p. 552. Berlin, Klin. Wochenchr. 1876.

Veit. — Berlin, Klin. Wochenchr, n° 6, p. 80. 11 février 1877.

J. Hergott. — Du spondylizème. Archiv. Tocologie. Février et Mars 1877.

Féré. — Coxalgie ancienne guérie par ankylose. Défor-

mation du fémur. — Bassin oblique ovalaire, Soc. anat., p. 227. Mars 1877.

Hergott. — Nouveau cas de spondylizème. Arch. tocologie. Octobre 1877.

Rapport de Depaul sur le travail de M. le Pr Hergott. (Acad. de médecine, séance du 23 janvier 1877.)

Berne. Contribution à la mensuration du bassin. Th, 1878.

Choisil. Les vices de conformation du bassin, etc. Th., 1878.

J. Guérin. — Mémoire sur l'inclinaison et la flexion de la colonne vertébrale dans les déviations latérales de cette tige. Bull. Acad. de médecine, 2e série, tome VII, n° 41, 1878.

Riediger (d'Iéna). Scoliose par obliquité du bassin. von Langenbeck. Berlin, Klin. Wochenchr, n° 24, p. 355. 17 juin 1878.

Chiari. Les deux bassins spondylolisthésiques de Vienne, (Med. Jahrbücher von Struker. Heft I, p. 61).

J. Guérin. — Les courbures vertébrales, leur nombre, leur siège, leur mécanisme et leur influence dans la formation des caractères anatomiques des déviations latérales de l'épine. Bulletin de l'Acad. de médecine, 2e série, t. VII, 30-49. 1878.

Léopold. Caractères différentiels des bassins scoliotique et cypho-scoliotico-rachitique. Berlin, Klin. Wochenchr, n° 49. 9 décembre 1878.

Hugenberger. — Arch. für Gynœk, XIV. B. 1. H. 1879.

Van den Bosch. Description d'un bassin spondylolisthésique, — Bulletin de l'Acad. de médecine de Belgique, juin 1879.

Dumas. Bassin vicié par suite de l'amputation du fémur dans le jeune âge. — Montpellier médical, septembre 1879.

Léopold. — Das skoliotisch und kyphoskoliotisch-rachitische Becken. 1879.

TABLE DES MATIÈRES

Avant-propos 1

Introduction 11

Chapitre premier. — *Influence de la lordose et de la rectitude anormale*. 17

Lordose. 19

Rectitude anormale. 26

Chapitre deuxième. — *Influence de la scoliose*. 31

Observations anatomiques de scoliose non rachitique. 33

Description des déformations pelviennes dans les cas de scoliose non rachitique. 41

Observations anatomiques de scoliose rachitique 44

Description des déformations pelviennes dans les cas de scoliose rachitique. 63

Chapitre troisième. — *Influence de la cyphose*. 83

Influence de la cyphose pure 86

— compliquée 124

Influence de la cyphose-scoliose sans rachitisme 125

— avec — 131

Chapitre quatrième. — *Spondylizème* et *spondylolisthésis*. . . 139

Bassins déformés par spondylolisthésis 143

— spondylizème 156

Chapitre cinquième. — *Influence des déviations de la colonne vertébrale dans les cas où il existe des déformations propres du bassin* 174

Index bibliographique 187

Quantin imprimeur
Paris